СПЕЦИАЛЬНЫЙ ВЫПУСК

БОЛЕЗНИ ВЛАГАЛИЩА И ШЕЙКИ МАТКИ

Альберт Сингер

Интервью с профессором, специалистом по кольпоскопии (Великобритания)
читайте на с. 1–2

Авторы номера

Полонская Н. Ю.
Некрасов П. И.
Роговская С. И.
Бебнева Т. Н.
Белокриницкая Т. Е.
Фролова Н. И.
Тарбаева Д. А.
Глотова Е. Ю.
Золотарёва А. А.
Мальцева Т. В.
Покуль Л. В.
Матвеева Э. В.
Провоторова Т. В.
Минаев Н. Н.

СПЕЦИАЛЬНЫЙ ВЫПУСК № 2 (12), 2015
НАУЧНО-ПРАКТИЧЕСКОГО МЕДИЦИНСКОГО РЕЦЕНЗИРУЕМОГО ЖУРНАЛА

Доктор.Ру

ГИНЕКОЛОГИЯ ЭНДОКРИНОЛОГИЯ

Профессор Альберт Сингер — жизнь, посвященная диагностике и лечению рака шейки матки

Альберт Сингер — соучредитель и попечитель Британского общества кольпоскопии и патологии шейки матки и один из основателей Британского общества по борьбе со злокачественными опухолями женских половых органов. Он является членом совета колледжа по исследованиям в Национальном институте клинических исследований в Лондоне

Альберта Сингера знают во всем мире как первопроходца в разработке методов кольпоскопии в Британии. Он является профессором Национального института клинических исследований в Лондоне и осуществляет прием в качестве почетного консультанта в больнице институтского колледжа и в больнице им. Уиттингтона в Лондоне. Обучает кольпоскопистов разных стран с 1976 г. и проводит курсы кольпоскопии четыре раза в год в Лондоне и по всему миру с 1981 г. В 2014 г. на сайте ColposcopyCourses.com были организованы первые онлайн-курсы профессора Сингера по кольпоскопии и ведению пациенток с предраковыми состояниями нижнего отдела гениталий. Курс следующего уровня выходит осенью 2015 г.

А. Сингер вырос в Сиднее (Австралия), учился в Сиднейском университете и в 1969 г. получил докторскую степень. Его диссертация посвящалась изучению физиологии эпителия шейки матки в нормальном состоянии и при болезни. Далее он был принят в Оксфордский университет, где продолжил свое образование, изучая женщин, находящихся в тюрьме, которые имеют высокий риск предраковых состояний шейки матки. В 1973 г. доктор Сингер получил в Оксфорде докторскую степень, тема его диссертации — «Шейка матки у женщин в тюрьме». Один из ее фрагментов посвящен кондиломам и ассоциации с ними дисплазии шейки матки.

Он продолжил свою работу в Шеффилде и в Лондоне — в больнице им. Уиттингтона и в больнице колледжа Национального института клинических исследований в Лондоне — и привел в них свою команду. Главные сферы научных интересов А. Сингера — это начало патологического процесса, обнаружение и лечение рака шейки матки и предраковых состояний нижнего отдела гениталий с особым вниманием к роли ВПЧ. Доктор Сингер — автор многих статей и книг, включая авторитетные издания «Шейка матки» (в соавторстве с Дж. Джорданом) и «Предраковое состояние шейки матки и нижнего отдела гениталий» (в соавторстве с Дж. Монаганом). Длительное время он был главным кольпоскопистом Лондона.

В 1987 г. многие специалисты (гинекологи, кольпоскописты и патологи), в том числе профессор А. Сингер и доктор Дж. Джордан, приняли участие в интенсивной медиакампании с целью призвать английское правительство организовать национальную программу обследования. В 1988 г. в Великобритании была инициирована государственная национальная программа обследования женщин в возрасте 20–65 лет. Врач общей практики получал дополнительную оплату в случае, если 80% его пациенток проходили обследование. В течение 5 лет после старта программы распространенность инвазивного рака шейки матки существенно снизилась, и снижение продолжается по сей день. Успех программы зависит от способности обследовать минимум 80% потенциальных пациенток.

— Доктор Сингер, какова сейчас распространенность рака шейки матки? Какие мероприятия могут способствовать профилактике этого заболевания?

— Рак шейки матки является самым распространенным видом рака у женщин в большинстве развивающихся стран мира. В этих странах женская смертность от рака очень высока из-за существующих недостатков диагностики и лечения. Рак шейки матки может быть предотвращен в случае раннего обнаружения, и кольпоскопия играет жизненно важную роль в диагностике и лечении начальных стадий данного заболевания, на которых оно излечимо в 100% случаев.

За последние 60 лет онкоцитология стала основной технологией обследования. В Великобритании национальная программа обследования существенно снизила количество больных раком шейки матки, поскольку минимум 80% потенциальных пациенток проверяются каждые три года. В течение последних 20 лет похожие подходы используются и в Скандинавии. Однако в большинстве стран проводят только внеплановые обследования, и, к сожалению, такого же снижения числа больных женщин, как в Великобритании и Скандинавии, не происходит больше ни в одном государстве мира.

В будущем роль цитологии в выявлении рака шейки матки уменьшится, так как в последние 5–10 лет возросло значение ВПЧ-обследования. Прогностичность его положительного результата — 1 : 6. Это значит, что только одна из шести обследованных женщин с положительным ВПЧ-тестом находится в предраковом состоянии, тогда как остальные пять имеют лишь ВПЧ-инфекцию. Если она сохранится, эти женщины постепенно перейдут на предраковую стадию.

Введение бивалентных и квадривалентных ВПЧ-вакцин способствовало значительному снижению числа женщин с предраковым состоянием шейки матки во многих странах. В Австралии, где эти вакцины были представлены в 2007 году, наблюдалось уменьшение распространенности остроконечных кондилом на 80% у женщин и на 60% у мужчин. Частота встречаемости предраковых состояний шейки матки высокой степени тяжести (дисплазий шейки матки средней и тяжелой степени) среди населения Австралии, которое было вакцинировано, также значительно снизилась.

В 2014 году в Австралии была проведена вакцинация мальчиков 12–18 лет с целью уменьшения распространенности остроконечных кондилом и орофарингеальных опухолей, которые появляются вследствие ВПЧ.

В декабре 2014 года ВОЗ рекомендовала давать вакцину в двух дозах, а не в трех, эта точка зрения сейчас активно защищается. Food and Drug Administration недавно одобрила вакцину Гардасил (9-valent HPV vaccine), которая должна воздействовать минимум на 90% всех типов ВПЧ.

— Расскажите, пожалуйста, о роли кольпоскопии в диагностике и лечении рака шейки матки.

— Кольпоскопия позволяет осмотреть шейку матки и поставить диагноз каждой шестой женщине с ВПЧ. Женщин с «аномальным мазком» по результату онкоцитологического исследования также направляют на кольпоскопию. Лечение с использованием кольпоскопии проходит относительно легко, в 90% случаев предраковое состояние может быть излечено под местной анестезией. При терапии предраковых состояний с использованием лазера и длинноволновой диатермии применяют такую новую технологию, как игольчатая или петлевая электродиатермия.

В настоящее время возникают новые методы исследования шейки матки при кольпоскопии, которые обладают значительным терапевтическим потенциалом. Высококачественный портативный способ кольпоскопии разработан в Каролинском институте в Стокгольме, и это большой шаг вперед. Недавно было проведено сравнение его с традиционной кольпоскопией, показавшее, что новый вид кольпоскопии очень эффективен в диагностике предраковых стадий.

— Вы разработали онлайн-курс обучения кольпоскопии. Какие преимущества он имеет? Насколько велико сегодня значение интернет-образования в сфере медицины?

— Сейчас все быстрее происходит обновление научной информации, в том числе относящейся к кольпоскопии, ВПЧ и предраковому состоянию нижнего отдела гениталий. Интернет стал очень значимым ресурсом, позволяющим людям по всему миру получать такую информацию, чего еще 20 лет назад мы не могли себе представить. Повсюду очень высок спрос на онлайн-образование, поэтому и был создан онлайн-курс по кольпоскопии, который объединил все преимущества технологии интернет-образования с самыми высокими стандартами обучения кольпоскопии.

Онлайн-курс кольпоскопии доступен на сайте ColposcopyCourses.com. Он освещает все аспекты диагностики и лечения предраковых состояний шейки матки, включая методы обследования и роль ВПЧ. Материалы сопровождаются фотографиями, аудио- и видеообъяснениями и предметными исследованиями, а также подробными библиографическими описаниями новейших источников по данной тематике. Этот метод способен помочь в обучении тем, кто не может посещать очные курсы и семинары или нуждается в немедленном доступе к учебным материалам.

— Расскажите немного о медицинских научных обществах, занимающихся проблемами заболеваний шейки матки. Способствует ли их деятельность улучшению лечения и профилактики этих болезней?

— В 1974 году доктор Джордан и я сформировали Британскую группу кольпоскопии, которая в 1980 году стала Британским обществом кольпоскопии и патологии шейки матки. С тех пор оно остается мировым лидером в этой области, первой организацией, которая представила аккредитацию в National Health Service, гарантируя самые высокие стандарты кольпоскопии.

Чтобы быть полностью готовыми к реальной практике, необходимо проводить клиническую работу и вести минимум 50 новых случаев и 100 пациенток, находящихся под наблюдением в течение года.

Доктор Джордан способствовал созданию Европейской федерации по кольпоскопии, которая была организована по модели Британского общества кольпоскопии. В настоящее время ее членами являются 28 стран Европы. Британское общество кольпоскопии недавно провело очень успешную 15-ю международную встречу по кольпоскопии.

Перевод Роговской С. И.
специально для Доктор.Ру

Роговская Светлана Ивановна

д. м. н., вице-президент Российской ассоциации по генитальным инфекциям и неоплазии, профессор кафедры акушерства и гинекологии ГБОУ ДПО «Российская медицинская академия последипломного образования» Минздрава России; профессор кафедры дерматовенерологии, микологии и косметологии ФГБУ «Учебно-научный медицинский центр» Управления делами Президента РФ.

В спецвыпуске журнала «Доктор.Ру» Болезни влагалища и шейки матки публикуется материал о почетном профессоре больницы им. Уиттингтона в Лондоне Альберте Сингере. Читатели имеют уникальную возможность ознакомиться с историей жизни этого выдающегося медицинского деятеля, с его взглядами на проблему рака шейки матки, с историей развития и внедрения скрининговых программ в Великобритании.

Я являюсь ученицей этого замечательного человека. Для меня особая честь — представить его российским гинекологам, хотя я думаю, что многие кольпоскописты России уже хорошо знакомы с работами Альберта Сингера.

Сейчас мы смело можем назвать профессора Сингера кольпоскопистом номер один в мире. Результатом его громадного многолетнего труда стало внедрение в Великобритании организованной скрининговой программы, что привело к снижению частоты встречаемости рака шейки матки в этой стране на 80% за 10 лет работы программы. Кроме того, разработанные им технологии обучения методам обследования шейки матки, в частности кольпоскопии, используют все международные медицинские общественные организации, занимающиеся проблемами подобных заболеваний, такие как Европейская федерация по кольпоскопии и патологии шейки матки, Европейское общество гинекологической онкологии, Международная федерация цервикальной патологии и кольпоскопии и другие. Российские организации, в том числе и Российская ассоциация по генитальным инфекциям и неоплазии, также активно применяют технологии обучения кольпоскопии, которые предложил Альберт Сингер.

Будучи личным другом профессора Сингера и применяя с его разрешения его презентации и методы обучения, я с удовольствием представляю этого великого человека нашим докторам. Читайте нашу публикацию и обучайтесь онлайн по его методике на сайте, рекомендованном в данном материале.

При поддержке

Российская ассоциация
по генитальным инфекциям и неоплазии

Специальный выпуск
№ 2 (12) — 2015 год
Болезни влагалища и шейки матки
научно-практического медицинского
рецензируемого журнала
«Доктор.Ру» Гинекология Эндокринология
ISSN 1727-2378

Научно-практический медицинский рецензируемый журнал «Доктор.Ру» включен в Перечень российских рецензируемых научных журналов, в которых должны быть опубликованы основные научные результаты диссертаций на соискание ученых степеней доктора и кандидата наук

Главный редактор
журнала «Доктор.Ру»
Гинекология Эндокринология
ХАМОШИНА М. Б.,
д. м. н., профессор, РУДН

Директор журнала
Антониади Е. Г.,
antoniadi@rusmg.ru

Научные редакторы
Бебнева Т. Н., к. м. н.
Белокриницкая Т. Е., д. м. н.
Покуль Л. В., д. м. н.
Роговская С. И., д. м. н.
Сохова З. М., к. м. н.

Руководитель проекта
redaktor@rusmg.ru

Медицинский директор
science@rusmg.ru

Реклама
marketing@rusmg.ru
np@rusmg.ru
reklama@rusmg.ru

Отдел развития
obrazovanie@rusmg.ru

Офис-менеджер
reception@rusmg.ru

Макет и цветокоррекция
design@rusmg.ru

Фото на обложке и с. 1 из личных архивов,
на с. 2, 34 из архива «Доктор.Ру»

Адрес редакции
107078, г. Москва,
ул. Новая Басманная, д. 23, стр. 1а, а/я 52.
Тел.: (495) 580-09-96

■ — на правах рекламы.

Учредитель Некоммерческое
партнерство содействия развитию
системы здравоохранения и медицины
«РУСМЕДИКАЛ ГРУПП».
Свидетельство о регистрации
средства массовой информации
ПИ ФС77-31946 от 23 апреля 2008 г.

При перепечатке текстов и фотографий,
а также при цитировании материалов
журнала ссылка обязательна.

Редакция не несет ответственности
за содержание рекламных материалов.
Мнение редакции может не совпадать
с мнением авторов.

За точность цитат и библиографических
данных ответственность несут авторы.

Отпечатано в ООО Агентство «МОРЕ».
Тираж: 3000 экз.

В научной электронной библиотеке
eLIBRARY.ru доступны полные тексты статей.
Индексируется импакт-фактор РИНЦ.

Подписной индекс журнала в каталоге
Агентства «Роспечать»:
на полугодие — 18413;
на год — 80366.

СПЕЦИАЛЬНЫЙ ВЫПУСК № 2 (12) — 2015 год
БОЛЕЗНИ ВЛАГАЛИЩА И ШЕЙКИ МАТКИ

Доктор.Ру

ГИНЕКОЛОГИЯ ЭНДОКРИНОЛОГИЯ

СОДЕРЖАНИЕ

1–2 ИНТЕРВЬЮ В НОМЕР
Профессор А. Сингер: «Введение бивалентных и квадривалентных ВПЧ-вакцин способствовало значительному снижению числа женщин с предраковым состоянием шейки матки во многих странах…»

БОЛЕЗНИ ВЛАГАЛИЩА И ШЕЙКИ МАТКИ

6–9 **Повышение эффективности диагностики заболеваний шейки матки: в помощь цитологу и специалисту по кольпоскопии.**
Полонская Н. Ю. , Некрасов П. И., Роговская С. И.

10–13 **Цитологические и кольпоскопические особенности шейки матки у беременных с персистирующей папилломавирусной инфекцией.**
Бебнева Т. Н.

14–17 **Ассоциации генитальных инфекций и вируса папилломы человека как конфаундинг-факторы цервикальной интраэпителиальной неоплазии.**
Белокриницкая Т. Е., Фролова Н. И., Тарбаева Д. А., Глотова Е. Ю., Золотарёва А. А., Мальцева Т. В.

18–24 **Предикторы цервикальных неоплазий (обзор литературы).**
Покуль Л. В., Матвеева Э. В.

25–28 **Применение препарата интерферона альфа в комбинированной терапии бактериального вагиноза.**
Провоторова Т. В., Минаев Н. Н.

29–33 **Современные возможности терапии папилломавирусной инфекции.**
Исаков В. А., Ермоленко Д. К., Исаков Д. В.

34–38 СИМПОЗИУМ
Менопаузальный синдром: врач — художник или реставратор?
Хамошина М. Б., Шестакова И. Г.

38 СПИСОК СОКРАЩЕНИЙ

39–40 НОВОСТИ

CONTENT

1–2 INTERVIEW
Professor A. Singer: "In many countries the introduction of bivalent and quadrivalent HPV vaccines significantly reduced the number of women with precancerous lesions…"

VAGINAL AND CERVICAL DISORDERS

6–9 **Improving Diagnosis of Uterine Cervix Disorders: Helping Cytologists and Colposcopy Specialists.**
N. Iu. Polonskaia, P. I. Nekrasov, S. I. Rogovskaia

10–13 **Persistent Human Papillomavirus Infection in Pregnant Women: Specific Findings in Cervical Cytology and Colposcopy.**
T. N. Bebneva

14–17 **Genital Infections Associated with Human Papillomavirus Infection as Confounding Factor in Cervical Intraepithelial Neoplasia.**
T. E. Belokrinitskaya, N. I. Frolova, D. A. Tarbaeva, E. Yu. Glotova, A. A. Zolotaryova, T. V. Maltseva

18–24 **Predictors of Cervical Neoplasia: Literature Review.**
L. V. Pokul, E. V. Matveeva

25–28 **Interferon Alfa as Part of Combination Treatment for Bacterial Vaginosis.**
T. V. Provotorova, N. N. Minaev

29–33 **Modern Treatment Options for Papillomavirus Infection.**
V. A. Isakov, D. K. Ermolenko, D. V. Isakov

34–38 SIMPOSIUM
Menopausal Syndrome: Is Doctor a Painter or a Restorer?
M. B. Khamoshina, I. G. Shestakova

38 LIST OF ABBREVIATIONS

39–40 NEWS

Повышение эффективности диагностики заболеваний шейки матки: в помощь цитологу и специалисту по кольпоскопии

Н. Ю. Полонская[1], П. И. Некрасов[2], С. И. Роговская[2, 3]

[1] *Городская поликлиника № 117, г. Москва*

[2] *Российская медицинская академия последипломного образования, г. Москва*

[3] *Учебно-научный медицинский центр, г. Москва*

Цель исследования: показать, что при квалифицированном выполнении кольпоскопического (КИ) и цитологического (ЦИ) исследований их результаты должны совпадать принципиально, а различия могут быть отмечены в тех случаях, когда они обусловлены ограничениями каждого метода.

Дизайн: проспективное наблюдательное исследование.

Материалы и методы. 140 пациенткам были проведены КИ и ЦИ по стандартным методикам и протоколам.

Результаты. На основании сопоставления данных КИ и ЦИ сделан вывод о совпадении заключений почти во всех наблюдениях, кроме тех случаев, где неточность кольпоскопического заключения была обусловлена некоторыми ограничениями КИ по сравнению с ЦИ.

Заключение. Использование комплекса КИ и ЦИ существенно повышает эффективность морфологической диагностики заболеваний шейки матки. КИ позволяет определить распространенность и выраженность патологического процесса, а ЦИ — уточнить его характер и выраженность на основании клеточных изменений эпителия слизистой оболочки.

Ключевые слова: диагностика, цитологический метод диагностики, кольпоскопический метод диагностики.

Improving Diagnosis of Uterine Cervix Disorders: Helping Cytologists and Colposcopy Specialists

N. Iu. Polonskaia[1], P. I. Nekrasov[2], S. I. Rogovskaia[2, 3]

[1] *City Outpatient Clinic No. 117, Moscow*

[2] *Russian Medical Academy of Postgraduate Education, Moscow*

[3] *Academic and Research Medical Center, Moscow*

Проблема совершенствования диагностики заболеваний шейки матки не теряет своей актуальности, при этом большое значение имеет принцип взаимодействия разных специалистов. В отношении профилактики рака шейки матки (РШМ) продолжается оптимизация взаимосвязи цитолога и врача, выполняющего кольпоскопию, происходит модификация бланков направлений и заключений обоих специалистов [7].

Пути повышения эффективности диагностики заложены в комплексном выполнении кольпоскопического (КИ) и цитологического (ЦИ) исследований, которые осуществляются по стандартным методикам и протоколам, с использованием принятых в мире классификаций и усовершенствованных бланков. КИ и ЦИ включают микроскопические, морфологические и визуальные методы анализа. Различие их в том, что при КИ микроскопию осуществляют в отраженном свете и изучение структуры ткани проводят на нативном материале. Это обстоятельство ограничивает возможность применения больших увеличений (при КИ обычное увеличение — ×10–30).

При ЦИ (так же как и при гистологическом исследовании — ГИ) микроскопия производится на фиксированных и окрашенных препаратах в проходящем свете. Это расширяет диагностические возможности, в частности, позволяет изучать мазки при значительных увеличениях (×10–3000), а значит, исследовать самые тонкие детали клеточной структуры [2, 3].

В ЦИ привлекают доступность и нетравматичность получения материала, а также возможность кратного применения. Следует учесть и тот факт, что ЦИ не менее, а иногда и более информативно, чем ГИ. Однако необходимо подчеркнуть, что достоверные результаты могут быть получены лишь при достаточной квалификации специалистов. КИ и ЦИ достаточно субъективны и эффективность их в значительной мере определяется уровнем владения этими методами [7].

КИ и ЦИ взаимно обогащают и дополняют друг друга, их совместное применение существенно повышает эффективность диагностики [4].

Цитологическое исследование. При ЦИ используют окрашивание стекол по методу Паппенгейма.

Наиболее специфичным признаком папилломавирусной инфекции (ПВИ) в клетках плоского эпителия считают койлоциты — клетки промежуточного слоя с гиперхромными, иногда укрупненными ядрами и неровной ядерной мембраной. Цитоплазма койлоцитов имеет характерную обширную околоядерную зону просветления за счет дистрофических изменений разной выраженности вплоть до некроза. Эти клетки следует отличать от клеток с цитоплазмой «с завернутыми краями». Не менее характерны для ПВИ полиморфные клетки с укрупненными ядрами и увеличенным ядерно-цитоплазматическим соотношением и, особенно, двухядерные клетки, в которых ядра тесно прилегают друг к другу, оставляя небольшой просвет в виде «мостика». Эти элементы межкле-

Некрасов Павел Игоревич *— аспирант кафедры акушерства и гинекологии ГБОУ ДПО РМАПО Минздрава России. 125993, г. Москва, ул. Баррикадная, д. 2/1. E-mail: narro@mail.ru*

Полонская Наталья Юрьевна *— д. м. н., профессор, клинический цитолог, заведующая Централизованной межрайонной многопрофильной клинико-диагностической лабораторией ГБУЗ «ГП № 117 ДЗМ». 119270, г. Москва, Фрунзенская наб., д. 38/1. E-mail: redaktor@rusmg.ru*

Роговская Светлана Ивановна *— д. м. н., вице-президент Российской ассоциации по генитальным инфекциям и неоплазии, профессор кафедры акушерства и гинекологии ГБОУ ДПО РМАПО Минздрава России; профессор кафедры дерматовенерологии, микологии и косметологии ФГБУ УНМЦ УД Президента РФ. 125993, г. Москва, ул. Баррикадная, д. 2/1. E-mail: srogovskaya@mail.ru*

точной связи располагаются как разрозненно, так и небольшими группами или пластами.

При ПВИ часто обнаруживают клетки, которые имеют признаки пара- и гиперкератоза. Это, как правило, скопления в виде чешуек или мелкие клетки с частично или полностью стекловидной (ороговевшей) цитоплазмой.

Изменения плоского эпителия, характерные для ПВИ (squamous intraepithelial lesion low-grade — LSIL), могут быть диагностированы (при известном опыте) даже в отсутствие койлоцитов, но при тщательной микроскопии всего препарата. LSIL (по системе Бетесда это плоскоклеточные поражения низкой степени тяжести) — нерезко выраженные изменения клеток плоского эпителия (клетки со слабовыраженными признаками атипии — легкая дисплазия). Такие изменения следует отличать от реактивных, что часто представляет известные трудности для неопытного цитолога.

Цитологическая картина дисплазии легкой степени (LSIL, cervical intraepithelial neoplasia I — CIN I) представлена сравнительно зрелыми клетками с относительно крупными ядрами. Эти клетки располагаются разрозненно или в двухмерных скоплениях среди неизмененных клеток плоского эпителия. Клетки сохраняют признаки дифференцировки цитоплазмы, характерные для поверхностного и промежуточного слоев плоского эпителия. Ядра — слабогиперхромные, с однотипной равномерной зернистой структурой хроматина, ядрышки отсутствуют. Часто находят признаки ПВИ.

При обнаружении в цитологических мазках подобных изменений необходима дифференциальная диагностика с изменениями в плоском эпителии при воспалительных или репаративных процессах.

При дисплазии умеренной степени (squamous intraepithelial lesion high-grade — HSIL, CIN II) клетки по форме и размеру напоминают клетки незрелой плоскоклеточной метаплазии, но с более крупными ядрами. Цитоплазма имеет четкий контур (характерный признак плоскоклеточной дифференцировки). Ядерно-цитоплазматическое отношение увеличено. Наблюдается гиперхромия ядер, структура хроматина зернистая, ядрышки не просматриваются. Иногда обнаруживают признаки ПВИ.

В цитологических препаратах при тяжелой дисплазии (HSIL, CIN III) признаки атипии более выражены. В клетках видны четкие контуры цитоплазмы, что позволяет их отнести к клеткам плоского эпителия. Ядерно-цитоплазматическое отношение резко увеличено. Выраженная атипия особенно хорошо видна в ядре: хроматин глыбчатый, ядерная мембрана неравномерна, ядрышки отсутствуют. Практически отсутствуют и признаки ПВИ [1].

В тех случаях, когда выявлены выраженные изменения клеток плоского эпителия (HSIL), изменения, связанные с ПВИ, существенного значения не имеют. Они могут присутствовать или нет.

При воспалении происходит повреждение покровного эпителия с последующей десквамацией разрушенных клеток и развитием воспалительного процесса, который протекает в соответствии с патоморфологическими закономерностями. В завершающей фазе пролиферации происходит замещение дефекта цилиндрическим или плоским эпителием.

Цитологическая картина в препаратах представлена элементами воспаления и пролиферирующими клетками эпителия (метаплазированного (МЭ), цилиндрического эпителия) с признаками реактивных изменений (увеличением размеров клетки и ядра, базофилией цитоплазмы, появлением ядрышек и др.). При оценке наличия и выраженности воспаления наибольшее значение должно придаваться стадии реактивных изменений в клетках эпителия. Количество лейкоцитов играет второстепенную роль и может быть невелико.

Наблюдаемый в период менопаузы атрофический вагинит по сути не является воспалительным процессом, в связи с чем диагностика эндоцервицитов в этот период представляет определенные трудности. К воспалительным процессам может быть отнесен так называемый хронический лимфоцитарный цервицит, имеющий цитологическую картину хронического воспаления.

Очень важно обнаружение в мазке как плоских, так и эндоцервикальных и метапластических клеток. Оно подтверждает, что в мазок была захвачена зона трансформации (ЗТ), являющаяся местом максимального риска развития РШМ. В последние годы во многих странах используют цитологические классификации, включающие широкий спектр патологических изменений шейки матки. Наиболее распространенной из них является классификация Бетесда. В ней выделяют мазки atypical squamous cells of undetermined significance — ASCUS (клетки плоского эпителия с атипией неясного значения), LSIL, HSIL и инвазивный рак. К LSIL относят изменения, связанные с ПВИ и слабой дисплазией (CIN I), к HSIL — умеренную дисплазию (CIN II), тяжелую дисплазию (CIN III) и внутриэпителиальный рак (Ca *in situ*). Для обозначения клеточных изменений, трактовка которых затруднена, введен термин ASCUS. Подобная классификация применяется теперь в кольпоскопии.

Кольпоскопическое исследование. Известно, что КИ обладает невысокой прогностической ценностью (64,6%) при чувствительности 88,4% и специфичности 43,2%. Наиболее специфичными кольпоскопическими признаками являются ацетобелый эпителий (прогностическая ценность — 91,7%), йодпозитивная мозаика и пунктация (77,8%), атипическая ЗТ (77,4%) [7]. Кольпоскопию широко используют в России, она позволяет диагностировать предраковые изменения и ранние (преклинические) стадии РШМ, значительно расширить возможности диагностики доброкачественных заболеваний (эктопий, эктропионов, истинных эрозий, полипов, эндометриоза, воспалительных процессов), достоверно оценить эффективность лечебных методов (диатермокоагуляции, криодеструкции, лазерной хирургии, физиотерапии, местных консервативных лечебных процедур), а также выделить группу здоровых женщин, что так же необходимо, как и правильное распознавание болезни [5, 7].

Наиболее признанной в последние годы является международная кольпоскопическая терминология, принятая в Рио-де-Жанейро в июле 2011 г. Новая классификация, предложенная номенклатурным комитетом Международной федерации по кольпоскопии и цервикальной патологии, представляется нам удобной для практического врача [8].

В гинекологической практике большое значение имеют предраковые внутриэпителиальные поражения высокой и низкой степени: их ранняя диагностика позволяет провести своевременное и адекватное лечение. Область соединения многослойного плоского и цилиндрического эпителиев (ЗТ), которая может располагаться в области наружного зева, в цервикальном канале и на влагалищной части шейки матки, требует особого внимания. Здесь происходят процессы плоскоклеточной метаплазии, завершающиеся формированием многослойного плоского эпителия. Расположение и величина ЗТ изменяются в зависимости от возраста, гормональных параметров и других факторов. Как известно, кольпоскопическая картина ЗТ зависит от степени замещения цилиндрического

эпителия плоским и от характера метаплазии. Незрелый эпителий кольпоскопически может выглядеть как метаплазированный, что затрудняет оценку кольпоскопической картины.

Аномальные кольпоскопические картины включают в себя различные признаки, подозрительные в отношении интраэпителиальных неоплазий. Один из важнейших критериев их оценки — *наличие или отсутствие визуализации зоны стыка эпителиев* (удовлетворительная/неудовлетворительная, или адекватная/неадекватная, кольпоскопическая картина). В новой номенклатуре предпочтение отдают разделению ЗТ на три типа.

Ацетобелый эпителий считается наиболее важным кольпоскопическим признаком. Он характерен для всех степеней CIN и позволяет заподозрить процесс на самых ранних стадиях развития. Уязвимым для этой пробы является эпителий с определенными нарушениями в структуре клеток (увеличением и нарушением в структуре ядер, изменениями ядерно-цитоплазматических взаимоотношений и т. д.). Интенсивность побеления обычно прямо коррелирует со степенью тяжести процесса. Нормальные сосуды при обработке уксусной кислотой кратковременно исчезают, атипичные — не изменяются.

Термин *«йоднегативная зона»,* в отличие от терминов «кератоз» и «лейкоплакия», характеризует изменение многослойного плоского эпителия, которое можно заметить только после нанесения раствора Люголя. Йоднегативная зона представляет собой, как правило, кератинизированный эпителий, однако определить качество тканей под ороговевшим слоем кольпоскопически невозможно, поэтому большинство авторов считают необходимым производить прицельную биопсию с этих участков.

Пунктация, или точечность, — это одно из проявлений атипической васкуляризации эпителия. Гистологически пунктация представляет собой зону эпителия с удлиненными стромальными папиллами (выростами), в каждой из которых имеется сосудистая петля, доходящая почти до поверхности, пенетрирующая эпителий.

Мозаика, или поля, гистологически представляют собой разветвленные в эпителии стромальные папиллы с сосудами внутри, практически же — островки МЭ или атипического эпителия, окруженные сосудистыми линиями. При этом массивные тяжи плоского эпителия могут глубоко внедряться в подлежащую ткань.

Невооруженным глазом мозаика и пунктация обычно не видны.

Атипия сосудов проявляется в виде хаотически расположенных неанастомозирующих сосудов причудливой формы. После обработки раствором уксусной кислоты сокращения атипических сосудов не происходит, так как в них нет нормального мышечного слоя. Отсутствие такой реакции — важный признак атипии.

Инвазивный рак иногда может быть клинически очевиден и без кольпоскопии — при значительных топографических изменениях, когда уже можно применить термин «распадающаяся опухоль». Клиническая картина начальных форм рака неспецифична.

С помощью кольпоскопии можно диагностировать еще целый ряд доброкачественных образований: эрозии, полипы, кондиломы, эндометриоз и т. п. [5, 7].

Цель работы: показать, что при квалифицированном выполнении КИ и ЦИ результаты должны принципиально совпадать, а различия могут быть обусловлены ограничениями каждого метода.

МАТЕРИАЛЫ И МЕТОДЫ

Исследование проводили в 2014 г., с марта по октябрь включительно, на базе Централизованной межрайонной многопрофильной клинико-диагностической лаборатории г. Москвы и кафедры акушерства и гинекологии Российской медицинской академии последипломного образования Минздрава России (г. Москва). Обобщен клинический опыт наблюдения за 140 пациентками, которым в качестве первичного скринингового теста делали КИ и ЦИ.

Забор материала для ЦИ в нашем исследовании производили с экзо- и эндоцервикса с помощью шпателей Эйра или цитощеток. Оценку результатов ЦИ адаптировали для адекватного анализа данных согласно классификации, разработанной в городе Бетесда (США). Цитологическую диагностику осуществляли на основании анализа всей картины после тщательной микроскопии всей площади препарата. Особое внимание обращали на выявление нерезко выраженных изменений (LSIL, CIN I), а также изменений, характерных для ПВИ.

В спорных клинических ситуациях дополнительно выполняли ГИ материала (после прицельной либо эксцизионной биопсии шейки матки), ВПЧ-тестирование и затем проводили лечение в соответствии с показаниями специалистов.

Возрастные группы участниц представлены в *таблице 1*. Среди обследованных преобладали пациентки в возрасте 26–45 лет (66,4%).

КИ проводили по стандартной методике [5]. В исследовании использовали операционный кольпоскоп компании «Карл Цейсс» с градуированным увеличением и цветофильтрами. Верификацию кольпоскопических диагнозов выполняли в соответствии с предложениями номенклатурного комитета Международной федерации по кольпоскопии и цервикальной патологии [8].

РЕЗУЛЬТАТЫ И ОБСУЖДЕНИЕ

Распределение клинических наблюдений по цитологическим и кольпоскопическим заключениям, а также по гистологическим заключениям, впоследствии полученным в сложных клинических ситуациях, представлено в *таблице 2*.

На основании сопоставления данных КИ и ЦИ сделан вывод о совпадении заключений почти во всех наблюдениях, кроме тех случаев, где неточность кольпоскопического заключения была обусловлена некоторыми ограничениями КИ по сравнению с ЦИ.

У 7 женщин при нормальной кольпоскопической картине ЦИ определило умеренное воспаление, у одной — LSIL с изменениями, характерными для ПВИ, и еще у одной — бактериальный вагиноз. Эти заключения не являются противоречием и отражают ограничение кольпоскопического метода. Не всегда возможно увидеть папилломавирусное поражение, которое иногда охватывает большие участки, не имеющие аномальных кольпоскопических признаков, за исключением признаков легкого цервицита с невыраженной йодпозитивной пунктацией или мозаичностью.

У 5 пациенток умеренное воспаление при ЦИ врачом-кольпоскопистом трактовалось как LSIL. Здесь следует обратить внимание на то, что обнаруженные изменения в слизистой оболочке при более детальном исследовании клеточного состава позволили отнести изменения клеток плоского эпителия к реактивным. Воспаление, особенно при хроническом течении, может привести к образованию очагов дистрофического эпителия с очагами аномальных кольпоскопических признаков. При этом, как уже отмечалось, даже при ЦИ реак-

Таблица 1

Возрастной состав пациенток, n = 140

Возраст, лет	Число пациенток, n (%)
≤ 25	15 (10,7)
26–35	59 (42,1)
36–45	34 (24,3)
46–55	25 (17,9)
≥ 56	7 (5,0)

Таблица 2

Распределение случаев по цитологическим/кольпоскопическим заключениям, n = 140

Заключение	Число пациенток, n (%)
В пределах нормы	38 (27,1)
Возрастные изменения	25 (17,9)
Картина воспаления	30 (21,4)
CIN I/LSIL при КИ и ЦИ	24 (17,2)
CIN II–III/HSIL при КИ или ЦИ	14 (10,0)
Контроль лечения	9 (6,4)

Примечание. КИ — кольпоскопическое исследование, ЦИ — цитологическое исследование.

тивное изменение при воспалении нередко бывает трудно отличить от нерезко выраженных изменений при интраэпителиальной неоплазии.

Отдельно хотелось бы остановиться на значении обнаружения МЭ при диагностике заболеваний шейки матки как при КИ, так и при ЦИ.

Формирование МЭ происходит в результате роста и дифференцировки резервных клеток. Пролиферация последних сопровождается развитием незрелой, а в дальнейшем и зрелой плоскоклеточной метаплазии.

МЭ гистологически представляет собой не полностью дифференцированный плоский эпителий разной степени зрелости. Клетки при незрелой плоскоклеточной метаплазии более мелкие, не содержат гликогена и в иммуногистохимическом отношении характеризуются особенностями эндоцервикального и плоского эпителия (наличием муцина в первом случае и кератинов промежуточных ферментов — во втором). На наружной поверхности незрелого МЭ иногда сохраняются клетки эндоцервикального типа.

Зрелая и незрелая формы свидетельствуют о том, что плоский и цилиндрический эпителий происходит из одной камбиальной клетки, которая может дифференцироваться в оба типа эпителия. Дифференцировка клеток незрелой плоскоклеточной метаплазии приводит к появлению зрелого МЭ, мало отличающегося от клеток многослойного плоского эпителия. Иными словами, МЭ представляет собой пролиферирующий плоский эпителий.

Известно, что пролиферирующие клеточные элементы весьма уязвимы к различным воздействиям — возможны их изменения вплоть до генетических поломок. Формирование МЭ может быть связано с самыми разными факторами — с гормональными колебаниями, изменением состояния микросреды в зоне стыка (ЗТ). Чаще всего МЭ определяется при воспалении в стадии регенерации при замещении дефекта слизистой оболочки. Само по себе наличие МЭ не является патологическим явлением, но требует наблюдения за дальнейшей дифференцировкой, поскольку, как уже упоминалось, клетки МЭ весьма уязвимы к различным, особенно патогенным, воздействиям (ВПЧ и др.) [3, 6].

Исключительное значение комплексное исследование (КИ и ЦИ) имеет при необходимости контроля за результатами лечения. КИ вкупе с ЦИ с достаточно высокой степенью достоверности позволяет оценивать, своевременно регистрировать неэффективность терапии, устанавливать признаки рецидивов или прогрессирования заболевания на фоне лечения.

У 6 пациенток проводили контрольное обследование спустя 1–6 месяцев после лечения. Все заключения по КИ и ЦИ полностью совпали. У 5 женщин состояние слизистой оболочки после лечения вернулось к норме, у одной пациентки наблюдали положительную динамику: до лечения диагностирована CIN III (HSIL), спустя 6 месяцев после терапии — CIN I (LSIL).

ЗАКЛЮЧЕНИЕ

Наш клинический опыт, обобщенный в данной статье, свидетельствует о принципиальном совпадении результатов кольпоскопического (КИ) и цитологического (ЦИ) исследований почти у всех пациенток. Это было достигнуто благодаря постоянному обсуждению спорных клинических ситуаций и большому опыту исследователей.

Использование комплекса КИ и ЦИ существенно повышает эффективность морфологической диагностики заболеваний шейки матки. КИ позволяет определить распространенность и выраженность патологического процесса, а ЦИ — уточнить его характер и выраженность на основании оценки изменений эпителия слизистой оболочки. Для получения воспроизводимых результатов КИ и ЦИ должны проводиться по стандартным методикам и стандартным протоколам квалифицированными специалистами. Адекватная информация о пациентке, которую дает цитологу врач-клиницист (возраст, день менструального цикла, прием препаратов, данные других обследований и т. п.), позволяет первому более точно поставить цитологический диагноз.

Очень важно постоянное взаимодействие цитолога и специалиста, выполняющего кольпоскопию, в процессе уточнения диагноза и определения тактики ведения пациентки.

ЛИТЕРАТУРА

1. *Коган Е. А., Файзуллина Н. М., Ежова Л. С. и др. Оптимизация цитологической диагностики заболеваний шейки матки // Новости клин. цитологии России. 2011. Т. 15. № 3–4. С. 3–7.*
2. *Кондриков Н. И. Патология матки. М.: ГЭОТАР-Медиа, 2010. 243 с.*
3. *Полонская Н. Ю. Преимущества и эффективность стандартизации цитологических исследований в гинекологии // Клин. лаб. диагностика. 2004. № 11. С. 12–15.*
4. *Радзинский В. Е., Соловьева А. В. Цервикальный скрининг: клинический протокол. М., 2012. 9 с.*
5. *Роговская С. И. Практическая кольпоскопия. М.: ГЭОТАР-Медиа, 2010. 240 с.*
6. *Титмуш Э., Адамс К. Шейка матки: цитологический атлас / Пер. с англ. под ред. Н. И. Кондрикова. М.: Практическая медицина, 2009. 257 с.*
7. *Шейка матки, влагалище, вульва: руководство для практикующих врачей / Под ред. С. И. Роговской, Е. В. Липовой М.: StatusPraesens, 2014. 831 с.*
8. *Обновленная международная классификация кольпоскопических терминов, 2011. URL: http://gyn-endo.ru/wp-content/uploads/2012/08/info_2011_21.pdf (дата обращения — 15.12.2014).*

Цитологические и кольпоскопические особенности шейки матки у беременных с персистирующей папилломавирусной инфекцией

Т. Н. Бебнева

Российский университет дружбы народов, г. Москва

Цель работы: провести комплексное исследование, определить цитоскопические и кольпоскопические особенности шейки матки при персистирующей ВПЧ-инфекции у беременных женщин, инфицированных ВПЧ.

Материалы и методы. В исследование вошли 116 женщин в возрасте от 24 до 30 лет, находившихся в I триместре гестации. После проведения ПЦР-диагностики из числа участниц сформировали две группы: в первую группу включили 41 пациентку с ВПЧ, во вторую группу (контрольную) — 30 беременных с ВПЧ-отрицательным тестом. В обеих группах проводили цитологическое исследование и кольпоскопию с последующим сравнительным анализом состояния шейки матки.

Результаты. В первой группе плоскоклеточные интраэпителиальные поражения низкой степени (LSIL) обнаружены у 17,1% беременных, атипические плоские клетки неясного значения (ASCUS) — у 14,6%. Плоскоклеточные интраэпителиальные поражения высокой степени (HSIL) были выявлены у 4,9% женщин. Во второй группе у 23,3% беременных получены мазки типа ASCUS и в 6,7% наблюдений — LSIL. По результатам кольпоскопии в первой группе слабовыраженные поражения обнаружены у 39,1% пациенток, выраженные — у 4,9%. Во второй группе слабовыраженные поражения были выявлены у 16,7% женщин, выраженные — отсутствовали.

Заключение. В результате исследования выявлена высокая частота инфицирования беременных ВПЧ, преимущественно онкогенными типами. Среди SIL у пациенток с ВПЧ более часто выявляют LSIL.

Ключевые слова: беременность, папилломавирусная инфекция, тест Папаниколау, кольпоскопия, плоскоклеточные интраэпителиальные поражения (squamous intraepithelial lesion), противовирусная терапия.

Persistent Human Papillomavirus Infection in Pregnant Women: Specific Findings in Cervical Cytology and Colposcopy

T. N. Bebneva

Peoples' Friendship University of Russia, Moscow

Несмотря на то, что большинство беременных — это женщины молодого возраста, среди которых ВПЧ-инфекция широко распространена, рак шейки матки (РШМ) у них встречается очень редко — 1,5–12 случаев на 100 000 беременностей [11]. В России частота выявления РШМ при беременности составляет от 1 : 2000 до 1 : 5000, преинвазивной карциномы *in situ* — 1 : 770 [4]. Отсутствие организованного цитологического скрининга приводит к тому, что только во время гестации у большинства первородящих обнаруживают заболевания шейки матки, в том числе предраковые состояния. Высокую частоту развития неопластических процессов шейки матки объясняют возрастающей распространенностью ВПЧ-инфекции [5, 6].

Ни по одной позиции относительно ВПЧ у беременных в мире не достигнут консенсус. Прежде всего это относится к распространенности ВПЧ у беременных и небеременных женщин 16–30 лет. Так, A. Huwood (2014) сообщает о почти 100%-й пораженности ВПЧ в данной возрастной группе, выявленной в результате сплошного исследования на всей территории Швеции. P. Liu и соавт. проанализировали 28 исследований, в которых были представлены данные о ВПЧ-инфекции у 13 640 беременных и небеременных женщин. Ее общая распространенность составила 16–82% и 12–25% соответственно. Распространенность по триместрам — 18–20%, 14–38% и 19–32%. Наиболее часто обнаруживали ВПЧ 16-го типа (3–86%). Данный метаанализ показал значительное число случаев выявления ВПЧ-инфекции у беременных женщин (соотношение инфицированных и неинфицированных — 42 : 1). Полученные результаты свидетельствуют о том, что беременные женщины, особенно в возрасте моложе 25 лет, более восприимчивы к ВПЧ-инфекции [9].

В другом исследовании распространенность ВПЧ была изучена у 960 беременных женщин, полученные данные проанализированы с учетом срока гестации. Высокоонкогенные типы ВПЧ были обнаружены у 68,2% инфицированных беременных женщин, включая ВПЧ-16 (18,7%), -39 (16,4%), -53 (10,1%) и -56 (9,4%). ВПЧ высокого онкогенного риска чаще выявляли во II триместре — в 23,8% случаев; в I триместре они были обнаружены у 13,2% женщин, в III триместре — у 17,4%, после родов — у 15,1%. Наибольшая частота встречаемости ВПЧ онкогенных типов во II триместре требует дальнейших исследований в этой области [7].

Имеются ограниченные данные о распространенности ВПЧ и связанных с ним заболеваний в Российской Федерации и в западных странах бывшего Советского Союза (в Беларуси, Республике Молдова, Украине), а также в странах Кавказского региона и Центральной Азии (Армении, Азербайджане, Грузии, Казахстане, Кыргызстане, Таджикистане, Туркменистане, Узбекистане). На основании скудных данных распространенность ВПЧ-инфекции высокого риска в вышеперечисленных странах среди 5226 женщин — 0–48,4%. Частота ВПЧ-инфекции у 565 женщин с CIN II–III степени колебалась от 77,2 до 100%, а в 464 случаях инвазивного рака шейки матки — от 89,8 до 100%. Во всех образцах предрака и РШМ наиболее часто обнаруживали ВПЧ 16-го типа [10].

Бебнева Тамара Николаевна *— к. м. н., доцент кафедры акушерства, гинекологии и репродуктивной медицины факультета повышения квалификации медицинских работников РУДН. 117198, г. Москва, ул. Миклухо-Маклая, д. 21, корп. 3. E-mail: redaktor@rusmg.r*

Что касается распространенности ВПЧ-инфекции у беременных женщин, то данные по России единичны.

Патологические изменения в ПАП-мазках у беременных встречаются в 5–8% случаев, что совпадает с аналогичным показателем у небеременных. Частота встречаемости ложноположительных цитологических результатов у беременных составляет 20–25%. У 10–20% беременных имеют место ложноотрицательные результаты, когда истинные диспластические изменения ошибочно принимают за реакцию Ариас-Стеллы, развивающуюся в эндоцервикальных железах. Эта реакция аналогична изменениям в железах эндометрия при беременности, она сочетается с децидуализацией стромы и другими признаками беременности и требует отграничения от светлоклеточного рака эндоцервикса [8, 12].

Другим важным диагностическим методом исследования является кольпоскопия. Выявление атипичных клеток в цитологических мазках с шейки матки у беременных может свидетельствовать о наличии CIN или о злокачественном процессе, что является обязательным показанием для направления беременной на кольпоскопию. По данным кольпоскопии для физиологической беременности характерно перемещение места стыка многослойного плоского эпителия и цилиндрического эпителия на влагалищную часть шейки матки с возникновением так называемой эктопии (*ectopia gravidarum*). На ее фоне во время беременности наблюдается активная плоскоклеточная метаплазия. Особенно динамическая и быстронарастающая метаплазия в I триместре имеет место при ВПЧ-инфекции высокого риска, что увеличивает возможность развития неопластического процесса [2, 3].

В связи с этим определение особенностей состояния шейки матки на фоне ВПЧ-инфекции во время гестации представляет практический интерес.

Цель работы: провести комплексное исследование, определить цитоскопические и кольпоскопические особенности шейки матки при персистирующей ВПЧ-инфекции у беременных женщин, инфицированных ВПЧ.

МАТЕРИАЛЫ И МЕТОДЫ

Исследование проводили в 2013–2014 гг. на базе кафедры акушерства, гинекологии и репродуктивной медицины ФПКМР РУДН. В нем приняли участие 116 беременных женщин в возрасте от 24 до 30 лет (средний возраст — 27,3 года), находившихся в I триместре гестации (срок беременности — 8–13 недель включительно). Все женщины состояли на учете в женской консультации и были обследованы в соответствии с приказом Минздрава России № 572н «Об утверждении Порядка оказания медицинской помощи по профилю "акушерство и гинекология (за исключением использования вспомогательных репродуктивных технологий)"» от 1 ноября 2012 г. [1]. Все участницы дали информированное согласие на участие в исследовании.

Критерии исключения:

- угроза прерывания беременности, требующая соответственной терапии;
- острые и подострые инфекционно-воспалительные заболевания, при которых необходима системная антибиотикотерапия;
- наличие ИППП;
- злокачественные заболевания шейки матки.

На первом этапе исследования наличие ВПЧ-инфекции подтверждали с помощью метода ПЦР-диагностики.

Таблица 1

Распространенность различных типов вируса папилломы человека (ВПЧ) в цервикальном канале у беременных первой группы, n (%)

Типы ВПЧ	Число женщин
16	13 (31,7)*
31	5 (12,2)
33	3 (7,3)
35	4 (9,8)
39	3 (7,3)
51	2 (4,9)
52	5 (12,2)
56	4 (9,8)
58	1 (2,4)
59	1 (2,4)
6/11	2 (4,9)

* $P < 0,05$.

Примечание. У 4 женщин имело место сочетание двух типов ВПЧ (16 + 52, 16 + 56, 52 + 56 и 52 + 6/11), у одной женщины были обнаружены одновременно три типа ВПЧ — 16-й, 56-й и 6/11-й.

Из 116 беременных тест на ВПЧ оказался положительным у 41 (35,3%), причем в большинстве случаев обнаруживали высокоонкогенные типы (*табл. 1*).

Для изучения цитологических и кольпоскопических особенностей шейки матки женщин, инфицированных и не инфицированных ВПЧ, были сформированы две группы беременных. В *первую группу* вошла 41 женщина с ВПЧ, во *вторую группу* (контрольную) включили 30 беременных с ВПЧ-отрицательным тестом, которых выбрали произвольно из 75 женщин без ВПЧ. Возраст начала половой жизни у них составил 16,04 ± 1,37 и 16,06 ± 1,44 года соответственно. Основные характеристики обследованных женщин представлены в *таблицах 2* и *3*.

Статистическую обработку полученных данных выполняли в соответствии с принципами вариационной статистики с использованием пакета прикладных программ Statistica 6.0 (StatSoft Inc., США). Различия считали статистически значимыми при $p < 0,05$.

РЕЗУЛЬТАТЫ

В первой группе 22 (53,7%) беременные жаловались на бели, 5 (12,2%) пациенток беспокоил незначительный зуд наружных половых органов или во влагалище, 14 (34,1%) женщин никаких жалоб не предъявляли. Почти у половины (51,2%) женщин была обнаружена эктопия цилиндрического эпителия шейки матки, у остальных беременных (48,8%) визуально шейка матки была без изменений. Во второй группе 40% отмечали выделения из половых путей, 16,7% указывали на жжение, 43,3% участниц жалоб не предъявляли.

Пациенткам обеих групп проведено **цитологическое исследование** с использованием метода жидкостной цитологии. Описание результатов проводили согласно терминологии Международной классификации Бетесда (The Bethesda System for Reporting Cervical Cytology) 2001 года. Результаты исследования пациенток первой группы представлены на *рисунке 1*.

Таблица 2

Основные характеристики обследованных пациенток, n (%)

Параметры	Первая группа (n = 41)	Вторая группа (n = 30)
Количество половых партнеров от 3 до 7	37 (90,2)*	14 (46,7)
Инфекции в анамнезе: хламидийная инфекция, бактериальный вагиноз, неспецифический вагинит, кандидоз, генитальный герпес	34 (82,9)*	17 (56,7)
Папилломавирусная инфекция в анамнезе (экзофитные кондиломы и др.)	32 (78,0)*	7 (23,3)
Хирургическое лечение заболеваний шейки матки в анамнезе	7 (17,1)	4 (13,3)
Миома матки, эндометриоз, бесплодие, невынашивание беременности	5 (12,2)	3 (10,0)
Хронические воспалительные процессы: сальпингоофорит, эндометрит, вагинит	8 (19,5)	5 (16,7)

* P < 0,05.

Таблица 3

Характеристика репродуктивной функции обследованных пациенток, n (%)

Параметры	Первая группа (n = 41)	Вторая группа (n = 30)
Первобеременные	23 (56,1)	18 (60,0)
Повторнобеременные	18 (43,9)	12 (40,0)
Искусственный аборт в анамнезе	13 (31,7)*	5 (16,7)
Самопроизвольный выкидыш в анамнезе	3 (7,3)	2 (6,7)

* P < 0,05.

Интраэпителиальные поражения высокой степени (squamous intraepithelial lesion high-grade — HSIL) были у 2 (4,9%) женщин (см. *рис. 1*). Эти две беременные с тяжелой дисплазией были направлены на консультацию в онкодиспансер г. Москвы, где им предложили сделать биопсию шейки матки. Одна пациентка отказалась от биопсии и продолжала оставаться в группе исследуемых. Второй больной после информированного согласия проведена биопсия шейки матки. Результат гистологического исследования показал наличие CIN III степени. Согласно заключению консилиума и после информированного согласия женщины было вынесено решение о возможности сохранения беременности. Однако она выбыла из нашего исследования.

Во второй группе различные атипические изменения выявлены у 9 (30%) обследованных, что статистически значимо (p < 0,001) реже, чем в первой группе. Из них атипичные клетки неясного значения на фоне воспаления (ASCUS) найдены у 7 пациенток (в том числе в 2 случаях имелись койлоциты, что, возможно, было связано с наличием других, более редких, типов вируса) и в 2 случаях обнаружены LSIL на фоне воспалительной реакции. Воспалительный тип мазка был выявлен у 8 женщин, и 13 мазков соответствовали норме (*рис. 2*).

Результаты **кольпоскопического исследования** беременных обеих групп представлены на *рисунках 3* и *4*.

Частота встречаемости атипической кольпоскопической картины в группе беременных с ВПЧ-инфекцией составила 27 (65,8%) случаев, из них в 18 наблюдений выявлены кольпоскопические признаки интраэпителиального поражения разной степени выраженности, возникшего на фоне *ectopia gravidarum*, преобладали слабовыраженные поражения. У участниц первой группы слабовыраженные поражения встречались статистически значимо чаще, чем у пациенток второй группы (p < 0,05).

Рис. 1. Результаты цитологического исследования беременных женщин первой группы, n (%)

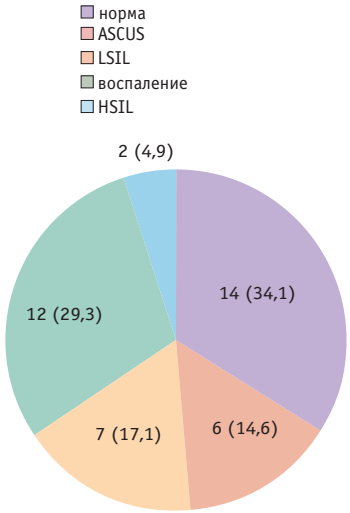

Рис. 2. Результаты цитологического исследования беременных женщин второй группы, n (%)

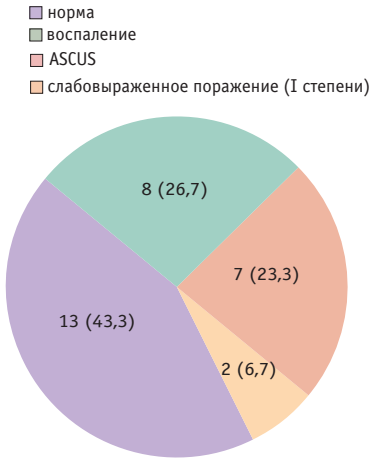

Рис. 3. Результаты кольпоскопии пациенток первой группы, n (%)

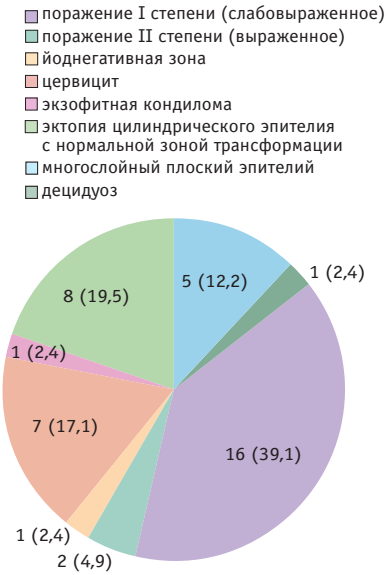

Рис. 4. Результаты кольпоскопии пациенток второй группы, n (%)

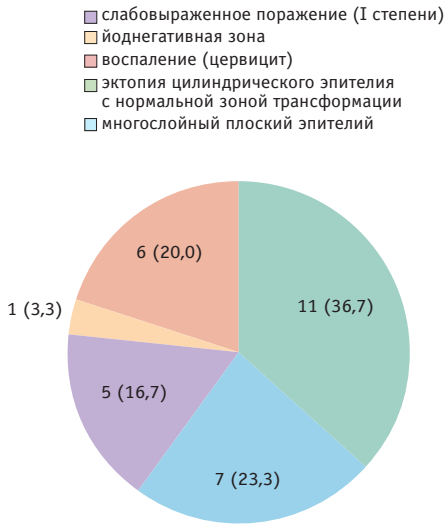

ЗАКЛЮЧЕНИЕ

В результате исследования выявлена высокая частота инфицирования беременных ВПЧ, преимущественно онкогенными типами. По данным цитологического исследования у беременных с ВПЧ-инфекцией чаще выявляли интраэпителиальные поражения низкой степени.

Результаты проведенного исследования показали низкую специфичность кольпоскопического метода без цитологического подтверждения.

При наличии эктопированного цилиндрического эпителия на шейке матки атипическая зона трансформации при кольпоскопии диагностируется в 2 раза чаще, что, вероятно, связано с быстронарастающей метаплазией на фоне ВПЧ-инфекции во время беременности. Это обстоятельство затрудняет адекватную оценку состояния шейки матки и снижает специфичность метода кольпоскопии у беременных, в отличие от цитологического метода, обладающего высокой специфичностью в отношении интраэпителиальных поражений.

ЛИТЕРАТУРА

1. *Об утверждении Порядка оказания медицинской помощи по профилю «акушерство и гинекология (за исключением использования вспомогательных репродуктивных технологий)». Приказ Минздрава России № 572н от 1 ноября 2012 г. URL: http://base.garant.ru/70352632/ (дата обращения — 14.12.2014).*
2. *Роговская С. И. Практическая кольпоскопия. М.: ГЕОТАР-Медиа, 2012. С. 116–121.*
3. *Роговская С. И., Липова Е. В. Шейка матки, влагалище, вульва. Руководство для практикующих врачей. М.: StatusPreasens, 2014.*
4. *Состояние онкологической помощи населению России в 2010 г. / Под ред. В. И. Чиссова, В. В. Старинского, Г. В. Петровой. М.: изд-во МНИОИ им. П. А. Герцена, 2011. С. 188.*
5. *Belinson J. L., Wetta L. A., Matthews K. S., Kemper M. L. et al. The management of cervical intraepithelial neoplasia during pregnancy: is colposcopy necessary? // J. Low Genit. Tract Dis. 2009. Vol. 13. N 3. P. 182–185.*
6. *Booth C. N., Bashleben C., Filomena C. A., Means M. M. et al. Monitoring and ordering practices for human papillomavirus in cervical cytology: findings from the College of American Pathologists Gynecologic Cytopathology Quality Consensus Conference working group 5 // Arch. Pathol. Lab. Med. 2013. Vol. 137. N 2. P. 214–219.*
7. *Brun-Micaleff E., Coffy A., Rey V., Didelot M. N. et al. Cervical cancer screening by cytology and human papillomavirus testing during pregnancy in French women with poor adhesion to regular cervical screening // J. Med. Virol. 2014. Vol. 86. N 3. P. 536–545.*
8. *Fleury A. C., Birsner M. L., Fader A. N. Management of the abnormal Papanicolaou smear and colposcopy in pregnancy: an evidenced-based review // Minerva Ginecol. 2012. Vol. 64. N 2. P. 137–148.*
9. *Liu P., Xu L., Sun Y., Wang Z. The prevalence and risk of human papillomavirus infection in pregnant women // Epidemiol. Infect. 2014. Vol. 142. N 8. P. 1567–1578.*
10. *Rogovskaya S. I., Shabalova I. P., Mikheeva I. V., Minkina G. N. et al. Human papillomavirus prevalence and type-distribution, cervical cancer screening practices and current status of vaccination implementation in Russian Federation, the Western countries of the former Soviet Union, Caucasus region and Central Asia // Vaccine. 2013. Vol. 31. Suppl. 7. P. SH46–58.*
11. *Ruengkhachorn I., Benjapibal M. Cervical cancer in pregnancy // Siriraj Med. J. 2010. Vol. 62. N 1. P. 47–51.*
12. *Tapisiz O. L., Ertan K., Tyner J., Borahay M et al. Cytology at the time of cervical colposcopy // Eur. J. Gynaecol. Oncol. 2013. Vol. 34. N 1. P. 36–38.*

Ассоциации генитальных инфекций и вируса папилломы человека как конфаундинг-факторы цервикальной интраэпителиальной неоплазии

Т. Е. Белокриницкая[1], Н. И. Фролова[1], Д. А. Тарбаева[1], Е. Ю. Глотова[2], А. А. Золотарёва[3], Т. В. Мальцева[4]

[1] *Читинская государственная медицинская академия*

[2] *Забайкальский краевой перинатальный центр, г. Чита*

[3] *Забайкальский краевой консультативно-диагностический центр, г. Чита*

[4] *Медицинский центр «Академия Здоровья», г. Чита*

Цель исследования: оценить ассоциативную связь между генитальными инфекциями и диспластическими поражениями шейки матки у ВПЧ-позитивных и ВПЧ-негативных молодых женщин.

Материалы и методы. У 141 пациентки с ВПЧ высокого риска и 145 ВПЧ-негативных женщин в возрасте 18–35 лет проведены обследование на наличие генитальных и сексуально-трансмиссивных инфекций и исследование цитологических мазков с шейки матки.

Результаты. У ВПЧ-позитивных пациенток по сравнению с ВПЧ-негативными более часто выявляли условно-патогенную флору: *Candida albicans* (относительный риск (ОР) = 11,31), *Gardnerella vaginalis* (ОР = 5,14), *Ureaplasma urealyticum* (ОР = 3,60). Общая частота встречаемости патогенных микроорганизмов в группах ВПЧ-позитивных и ВПЧ-негативных женщин составила 14,9 и 6,2% соответственно (ОР = 2,40). Наиболее часто с ВПЧ ассоциировались ВПГ-2 (ОР = 6,17), *Chlamydia trachomatis* (ОР = 3,09), цитомегаловирусная инфекция (ОР = 3,09). У пациенток с ВПЧ зафиксирована более высокая распространенность плоскоклеточных интраэпителиальных поражений шейки матки (squamous intraepithelial lesion — SIL): 5,0 против 0,7% в группе сравнения (ОР = 7,20). SIL высокой степени были обнаружены только у ВПЧ-положительных женщин (n = 2; 1,4%). SIL низкой степени чаще диагностировали у инфицированных ВПЧ женщин (3,6 против 0,7% в группе сравнения, ОР = 5,14).

Заключение. Частота колонизации генитального тракта условно-патогенными и патогенными микроорганизмами значительно выше у носительниц высокоонкогенных типов ВПЧ по сравнению с неинфицированными ВПЧ женщинами. Коинфекция ВПЧ 16, 18, 33-го типов, цитомегаловирусом и хламидиями является конфаундинг-фактором развития SIL высокой степени.

Ключевые слова: генитальные инфекции, плоскоклеточные интраэпителиальные поражения шейки матки, высокоонкогенные типы вируса папилломы человека.

Genital Infections Associated with Human Papillomavirus Infection as Confounding Factor in Cervical Intraepithelial Neoplasia

T. E. Belokrinitskaya[1], N. I. Frolova[1], D. A. Tarbaeva[1], E. Yu. Glotova[2], A. A. Zolotaryova[3], T. V. Maltseva[4]

[1] *Chita State Medical Academy*

[2] *Transbaikal Regional Perinatal Center, Chita*

[3] *Transbaikal Regional Consultative and Diagnostic Center, Chita*

[4] *Health Academy Medical Center, Chita*

Прогрессивное увеличение распространенности заболеваний шейки матки у женщин молодого фертильного возраста — одна из тревожных тенденций современности [3, 5]. В свете сегодняшних представлений важнейшим фактором канцерогенеза шейки матки является инфицирование ВПЧ: ВПЧ различных типов были найдены в 99,7% биоптатов, взятых у больных раком шейки матки по всему миру [2, 3, 5]. Наиболее часто встречаются ВПЧ 16, 18, 31, 33 и 45-го типов: они обнаружены у 80% пациенток с плоскоклеточным раком и у 94% с аденокарциномой шейки матки [5, 8, 9]. В цервикальном секрете найдены 35 типов ВПЧ, при этом в большинстве стран ВПЧ-16 был выявлен в 50–60% случаев рака шейки матки; ВПЧ-18 — в 10–20%, ВПЧ-45 — в 4–8% и ВПЧ-31 — в 1–5% случаев [6].

Известно, что микробиота влагалища оказывает существенное влияние на женское здоровье и может быть коморбидным фоном развития ряда заболеваний [12]. Бактериальный вагиноз — наиболее распространенный вариант нарушения

Белокриницкая Татьяна Евгеньевна *— д. м. н., профессор, заведующая кафедрой акушерства и гинекологии педиатрического факультета, факультета повышения квалификации и профессиональной переподготовки специалистов ГБОУ ВПО ЧГМА Минздрава России. 672007, г. Чита, ул. Горького, д. 39а. E-mail: tanbell24@mail.ru*

Глотова Елена Юрьевна *— заведующая поликлиническим отделением ГБУЗ ЗабКПЦ. 672038, г. Чита, ул. Коханского, д. 16. E-mail: redaktor@rusmg.ru*

Золотарёва Антонина Артемьевна *— врач акушер-гинеколог ГУЗ ЗабККДЦ. 672000, Чита, ул. Коханского, д. 6. E-mail: redaktor@rusmg.ru*

Мальцева Татьяна Вениаминовна *— врач акушер-гинеколог МЦ «Академия Здоровья». 672038, г. Чита, ул. Коханского, д. 13. E-mail: redaktor@rusmg.ru*

Тарбаева Долгорма Александровна *— к. м. н., ассистент кафедры акушерства и гинекологии педиатрического факультета, факультета повышения квалификации и профессиональной переподготовки специалистов ГБОУ ВПО ЧГМА Минздрава России. 672007, г. Чита, ул. Горького, д. 39а. E-mail: redaktor@rusmg.ru*

Фролова Наталия Ивановна *— к. м. н., ассистент кафедры акушерства и гинекологии педиатрического факультета, факультета повышения квалификации и профессиональной переподготовки специалистов ГБОУ ВПО ЧГМА Минздрава России. 672007, г. Чита, ул. Горького, д. 39а. E-mail: redaktor@rusmg.ru*

биоценоза влагалища у женщин репродуктивного возраста [3, 14, 18]. Неблагоприятными последствиями бактериального вагиноза могут стать цервицит [3] и повышенная восприимчивость к различным патогенным микроорганизмам, таким как *Neisseria gonorrhoeae, Chlamydia trachomatis, Trichomonas vaginalis* и ВПГ-2 [4, 20].

С другой стороны, генитальные инфекции значительно повышают вероятность трансмиссии ВПЧ и способны привести к плоскоклеточным интраэпителиальным поражениям шейки матки (squamous intraepithelial lesion — SIL) [1–3, 10].

Хорошо известны эпидемиологические факторы, связанные с большей распространенностью ВПЧ-инфекции: молодой возраст женщин, раннее начало половой жизни, большое число половых партнеров, курение [5, 17]. Однако существует также мнение о взаимосвязи между контаминацией ВПЧ и другими генитальными микроорганизмами [15].

Цель исследования: оценить ассоциативную связь между генитальными инфекциями и диспластическими поражениями шейки матки у ВПЧ-позитивных и ВПЧ-негативных молодых женщин.

МАТЕРИАЛЫ И МЕТОДЫ

Исследование было одобрено этическим комитетом Читинской государственной медицинской академии (протокол № 64 от 23 июня 2014 г.). В одномоментное исследование были включены две группы сексуально активных женщин в возрасте 18–35 лет: 141 пациентка с ВПЧ высокого риска (*основная группа*) и 145 ВПЧ-негативных женщин (*группа сравнения*). Средний возраст женщин обеих групп был сопоставим и составил в основной группе 30,0 ± 4,6 года, в группе сравнения — 31,1 ± 3,8 года ($p > 0,05$).

Для достижения цели исследования в вагинальных и цервикальных мазках, окрашенных по Граму, определяли наличие *Gardnerella vaginalis*, *Candida albicans*, *Tr. vaginalis*, *N. gonorrhoeae*. Для идентификации возбудителей ИППП в цервикальном секрете применяли метод ПЦР с детекцией продукта амплификации в режиме реального времени. Определяли пять типов ВПЧ высокоонкогенного риска (ВПЧ 16, 18, 31, 33, 45-го типов), *Ureaplasma urealyticum*, *Ch. trachomatis*, наличие цитомегаловирусной инфекции и ВПГ. Образцы, положительные на ВПГ, были представлены для повторной ПЦР в целях выявления ДНК ВПГ-2 (система «Фемофлор Скрин», Москва). Лабораторные исследования проводили в специализированных лабораториях Забайкальского краевого кожно-венерологического диспансера, Забайкальского краевого консультативно-диагностического центра, НИИ молекулярной генетики Читинской государственной медицинской академии. Каждый биологический образец был надлежащим образом маркирован и упакован. Риск перекрестного загрязнения во время транспортировки и хранения до обработки был расценен как низкий.

Образцы крови для исследования на ВИЧ и сифилис доставляли в иммунологическую лабораторию Забайкальского краевого центра профилактики ВИЧ и инфекционных заболеваний г. Читы. Для выявления сифилиса использовали серологический тест (диагностическая система IFA-fynb-LUES, Нижний Новгород); ВИЧ — ELISA-метод (DS-EIA-HIV-AGAB-SCREEN, Нижний Новгород).

Эксфолиативные цервикальные мазки готовили в соответствии с общепринятой методикой, высушивали на воздухе и окрашивали азур-эозином. Результаты цитологического исследования ранжировали по системе Bethesda 2001 (SIL: high-grade squamous intraepithelial lesion (HSIL) — плоскоклеточные интраэпителиальные поражения шейки матки высокой степени; low-grade squamous intraepithelial lesion (LSIL) — низкой степени) [3].

Статистический анализ данных был осуществлен с использованием пакета программ Statistica 6.1. Проводили проверку нормальности распределения показателей в группах по критерию Колмогорова — Смирнова. При анализе взаимосвязи качественных признаков использовали анализ таблиц сопряженности нескольких признаков с вычислением значения χ^2, при малом числе наблюдений применяли точный критерий Фишера. Об ассоциативной связи ВПЧ с другими генитальными инфекциями и внутриэпителиальной неоплазией шейки матки судили по относительному риску (ОР) при 95%-м доверительном интервале. При $p \leq 0,05$ результаты рассматривали как статистически значимые.

РЕЗУЛЬТАТЫ И ОБСУЖДЕНИЕ

Сифилис и ВИЧ не были обнаружены ни у одной пациентки, включенной в исследование.

Исследуемые условно-патогенные микроорганизмы в диагностически значимом титре в целом выявляли в 4,6 раза чаще у ВПЧ-инфицированных женщин (41,1 против 9,0% в группе сравнения; $p = 0,0002$). Генитальный тракт ВПЧ-позитивных пациенток был чаще колонизирован *C. albicans* (23,4 против 2,1% в группе сравнения; $p = 0,0000$) и *G. vaginalis* (14,2 против 2,8% в группе сравнения; $p = 0,0005$). Среди женщин обеих групп, у которых в цервикальном секрете были выявлены *Ur. urealyticum*, в большинстве случаев уреаплазмы обнаружены в диагностически значимом титре ($> 10^4$). При этом частота встречаемости *Ur. urealyticum* ($> 10^4$) у ВПЧ-положительных пациенток была в 3,6 раза выше, чем у женщин без ВПЧ: 14,9 и 4,1% соответственно ($p = 0,0019$).

Общая частота выявления патогенных микроорганизмов была в 2,4 раза выше в группе носительниц ВПЧ, чем в группе сравнения: 14,9 и 6,2% соответственно ($p = 0,0165$). У носительниц ВПЧ в 3,1 раза чаще выявляли положительные результаты на *Ch. trachomatis*: 6,4 против 2,1% случаев в группе сравнения ($p = 0,0689$). Генитальная цитомегаловирусная инфекция была обнаружена у 4,3% ВПЧ-инфицированных и у 1,4% женщин в группе сравнения ($p = 0,1403$); ВПГ-2 — в 4,3 и 0,7% случаев соответственно ($p = 0,0511$). *Tr. vaginalis* присутствовала в вагинальных мазках только трех (2,1%) ВПЧ-негативных женщин. Ни в одном случае не зарегистрирована *N. gonorrhoeae*, что, возможно, обусловлено методикой, примененной в данном исследовании (*табл.*).

У пациенток, инфицированных ВПЧ высокоонкогенных типов, отмечена более высокая частота аномальных цервикальных мазков. У них в 7,1 раза чаще обнаруживали SIL (5,0 против 0,7% в группе сравнения; $p = 0,0284$). HSIL были выявлены только в группе ВПЧ-положительных женщин ($n = 2$; 1,4%). В обоих случаях HSIL ассоциировались с ВПЧ 16, 18, 33-го типов, цитомегаловирусом и *Ch. trachomatis*. LSIL были найдены у 5 (3,6%) ВПЧ-положительных пациенток и у одной (0,7%) женщины в группе сравнения ($p = 0,0920$).

E. F. Murta и соавт. (2000) обнаружили *C. albicans* у 23,9% и *G. vaginalis* у 17,4% здоровых женщин, в то время как в группе ВПЧ-инфицированных показатели составили 13,8 и 23,6% соответственно. Согласно этому исследованию, альтерация влагалищного эпителия *G. vaginalis* может предрасполагать к ВПЧ-инфицированию [15]. Другие источники

Таблица

Частота встречаемости условно-патогенных и патогенных микроорганизмов и относительный риск развития интраэпителиальных поражений шейки матки у обследованных пациенток

Выявленные патологии	Основная группа (n = 141), n (%)	Группа сравнения (n = 145), n (%)	χ^2	P	Относительный риск	95%-й доверительный интервал
Условно-патогенные микроорганизмы (> 10^4)	58 (41,1)	13 (9,0)	13,75	0,0002	4,59	2,63–5,65
Из них:						
• *Candida albicans*	33 (23,4)	3 (2,1)	29,57	0,0000	11,31	3,44–11,74
• *Gardnerella vaginalis*	20 (14,2)	4 (2,8)	12,14	0,0005	5,14	1,60–7,30
• *Ureaplasma urealyticum*	21 (14,9)	6 (4,1)	9,67	0,0019	3,60	1,09–5,87
Патогенные микроорганизмы	21 (14,9)	9 (6,2)	5,75	0,0165	2,40	0,35–4,41
Из них:						
• *Chlamydia trachomatis*	9 (6,4)	3 (2,1)	3,31	0,0689	3,09	0,16–4,04
• Цитомегаловирусная инфекция	6 (4,3)	2 (1,4)	2,17	0,1403	3,09	0,43–6,56
• Вирус простого герпеса 2-го типа	6 (4,3)	1 (0,7)	3,81	0,0511	6,17	1,24–7,37
• *Trichomonas vaginalis*	–	3 (2,1)	–	–	–	–
Squamous intraepithelial lesion	7 (5,0)	1 (0,7)	4,80	0,0284	7,20	1,24–7,37
Из них:						
• high-grade	2 (1,4)	–	–	–	–	–
• low-grade	5 (3,6)	1 (0,7)	2,84	0,0920	5,14	1,35–10,25

свидетельствуют о том, что *G. vaginalis* повышает восприимчивость к различным патогенным микроорганизмам, таким как *N. gonorrhoeae, Ch. trachomatis, Tr. vaginalis* и ВПГ-2 [4, 6, 20], которые значительно увеличивают риск передачи ВПЧ [1, 3, 7, 10].

Наши сведения о высокой колонизации *C. albicans* у ВПЧ-позитивных пациенток совпадают с результатами, полученными E. Voog и соавт. (1995), на основании которых авторы высказали предположение, что кандидозная коинфекция может активировать латентную ВПЧ-инфекцию [19].

L. Mendoza и соавт. (2013) не выявили статистически значимой связи между ВПЧ и *Ur. urealyticum, Tr. vaginalis, G. vaginalis* или кандидозной инфекцией [13]. Данные нашего исследования согласуются с результатами этих авторов только относительно патогенного микроорганизма *Tr. vaginalis*, который не был обнаружен у ВПЧ-положительных женщин. Что касается других инфекционных агентов, то мы, напротив, выявили ассоциативную связь между инфицированием высокоонкогенными типами ВПЧ и контаминацией *Ur. urealyticum* (титр > 10^4, ОР = 3,60), *G. vaginalis* (ОР = 5,14), *C. albicans* (ОР = 11,31).

Роль ВПЧ в этиологии цервикальной неоплазии несомненна, однако имеются сообщения об участии в канцерогенезе и других микробных агентов, например ВПГ и *Ch. trachomatis* [1, 10, 11, 16].

L. Mendoza и соавт. (2013) сделали вывод, что существует ассоциация между инфицированием *Ch. trachomatis* и ВПЧ, которую следует учитывать при диагностике и лечении цервикальной интраэпителиальной неоплазии [13]. Мы выявили высокий риск сочетания высокоонкогенных типов ВПЧ с хламидийной инфекцией (ОР = 3,09) и ВПГ-2 (ОР = 6,17).

Следует отметить, что среди обследованных нами женщин ни в одном случае не был идентифицирован патогенный микроорганизм *N. gonorrhoeae*. L. Mendoza и соавт. (2013) также не обнаружили его ни у ВПЧ-положительных, ни у ВПЧ-отрицательных пациенток [13]. Такие результаты, возможно, обусловлены методикой бактериоскопии, примененной в обоих исследованиях, и позволяют сделать вывод о необходимости совершенствования методов тестирования и диагностики *N. gonorrhoeae* в целях повышения качества ее выявления, особенно в популяциях с высокой частотой встречаемости других ИППП.

Мы не обнаружили у обследованных женщин сифилис и ВИЧ-инфекцию. В то же время многие исследователи отмечают более высокую частоту их встречаемости у ВПЧ-инфицированных пациенток и делают заключение о необходимости периодического скрининга на эти инфекции, поскольку они являются факторами риска патологической трансформации цервикального эпителия [3, 5].

Роль *Ch. trachomatis* и ВПЧ-коинфекции как факторов риска развития цервикального интраэпителиального поражения широко обсуждается в литературе [10, 11]. Мы обнаружили, что все случаи HSIL у носительниц высокоонкогенных типов ВПЧ ассоциировались с *Ch. trachomatis* и генитальной цитомегаловирусной инфекцией. Коинфекция *Ch. trachomatis* и ВПЧ является значимым фактором риска развития цервикальных интраэпителиальных неоплазий за счет развития хронического воспаления и влияния на иммунитет хозяина [1, 16].

Нами выявлена статистически значимая ассоциативная связь между ВПЧ высокого онкогенного риска и частотой SIL (ОР = 7,2). ОР развития LSIL у ВПЧ-положительных женщин составил 5,14, а HSIL зарегистрированы только в группе носительниц ВПЧ высокоонкогенных типов.

ЗАКЛЮЧЕНИЕ

Частота колонизации генитального тракта условно-патогенными и патогенными микроорганизмами значительно выше у носительниц высокоонкогенных типов ВПЧ по сравнению с неинфицированными ВПЧ женщинами. Коинфекция ВПЧ

16, 18, 33-го типов, цитомегаловирусом и хламидиями является конфаундинг-фактором развития плоскоклеточных интраэпителиальных поражений шейки матки высокой степени. В целом, основываясь на результатах нашего исследования и современных научных данных, можно заключить, что ассоциация ВПЧ с другими генитальными инфекциями существенно увеличивает риск развития цервикальных плоскоклеточных интраэпителиальных поражений.

ЛИТЕРАТУРА

1. *Белокриницкая Т. Е., Пономарева Ю. Н., Бунина Е. Н., Ладыгина Н. М. Генитальные инфекции и локальная продукция цитокинов при диспластических процессах шейки матки // Сиб. мед. журн. 2005. № 7. С. 29–31.*
2. *Короленкова Л. И. Роль ВПЧ-тестирования методом гибридного захвата (Hybrid Capture 2) в оценке эффективности органосохраняющего лечения тяжелых интраэпителиальных неоплазий, преинвазивного и микроинвазивного рака шейки матки // Вопр. онкологии. 2011. Т. 57. № 3. С. 322–326.*
3. *Шейка матки, влагалище, вульва: физиология, патология, кольпоскопия, эстетическая коррекция: руководство для практикующих врачей / Под ред. С. И. Роговской, Е. В. Липовой. М.: Status Praesens, 2014. 832 с.*
4. *Allsworth J. E., Peipert J. F. Severity of bacterial vaginosis and the risk of sexually transmitted infection // Am. J. Obstet. Gynecol. 2011. Vol. 205. N 2. P. 113.*
5. *Bosch F. X., Broker T. R., Forman D., Moscicki A. B. et al. Comprehensive control of human papillomavirus infections and related diseases // Vaccine. 2013. Vol. 31. Suppl. 7. P. SH1–31.*
6. *Castellsague X., Diaz M., de Sanjose S., Munoz N. et al. Worldwide human papillomavirus etiology of cervical adenocarcinoma and its cofactors: implications for screening and prevention // J. Natl. Cancer Inst. 2006. Vol. 98. N 5. P. 303–315.*
7. *Cherpes T. L., Meyn L. A., Krohn M. A., Lurie J. G. et al. Association between acquisition of herpes simplex virus type 2 in women and bacterial vaginosis // Clin. Infect. Dis. 2003. Vol. 37. N 3. P. 19–25.*
8. *Ciapponi A., Bardach A., Glujovsky D., Gibbons L. et al. Type-specific HPV prevalence in cervical cancer and high-grade lesions in Latin America and the Caribbean: systematic review and meta-analysis // PLoS One. 2011. N 6. P. e25493. Цит. по: URL: http://www.ncbi.nlm.nih.gov/pmc/articles/PMC3186785/ (дата обращения — 21.01.2015).*
9. *Khan M. J., Castle P. E., Lorincz A. T., Wacholder S. et al. The elevated 10-year risk of cervical precancer and cancer in women with human papillomavirus (HPV) type 16 or 18 and the possible utility of type-specific HPV testing in clinical practice // J. Natl. Cancer Inst. 2005. Vol. 97. N 14. P. 1072–1079.*
10. *Malhotra M., Sood S., Mukherjee A., Muralidhar S. et al. Genital Chlamydia trachomatis: an update // Indian J. Med. Res. 2013. Vol. 138. N 3. P. 303–316.*
11. *Markowska J. The role of chlamydia trachomatis infection in CIN and cervical cancer development // Ginekol. Pol. 2002. Vol. 73. N 5. P. 472–476.*
12. *Martin D. H. The microbiota of the vagina and its influence on women's health and disease // Am. J. Med. Sci. 2012. Vol. 343. N 1. P. 2–9.*
13. *Mendoza L., Mongelos P., Paez M., Castro A. et al. Human papillomavirus and other genital infections in indigenous women from Paraguay: a cross-sectional analytical study // BMC Infect. Dis. 2013. Vol. 9. N 13. P. 531.*
14. *Morris M., Nicoll A., Simms I., Wilson J. et al. Bacterial vaginosis: a public health review // Br. J. Obstet. Gynaecol. 2001. Vol. 108. N 5. P. 439–450.*
15. *Murta E. F., Souza M. A., Araújo Júnior E., Adad S. J. Incidence of Gardnerella vaginalis, Candida sp. and human papilloma virus in cytological smears // Sao Paulo Med. J. 2000. Vol. 118. N 4. P. 105–108.*
16. *Paba P., Bonifacio D., Di Bonito L., Ombres D. et al. Co-expression of HSV2 and Chlamydia trachomatis in HPV-positive cervical cancer and cervical intraepithelial neoplasia lesions is associated with aberrations in key intracellular pathways // Intervirology. 2008. Vol. 51. N 4. P. 230–234.*
17. *Remschmidt C., Kaufmann A. M., Hagemann I., Vartazarova E. et al. Risk factors for cervical human papillomavirus infection and high-grade intraepithelial lesion in women aged 20 to 31 years in Germany // Int. J. Gynecol. Cancer. 2013. Vol. 23. N 3. P. 519–526.*
18. *Shipitsyna E., Roos A., Datcu R., Hallén A. et al. Composition of the vaginal microbiota in women of reproductive age — sensitive and specific molecular diagnosis of bacterial vaginosis is possible? // PLoS One. 2013. Vol. 8. N 4. P. e60670. URL: http://www.ncbi.nlm.nih.gov/pmc/articles/PMC3621988/ (дата обращения — 21.01.2015).*
19. *Voog E., Bolmstedt A., Olofsson S., Ryd W. et al. Human papillomavirus infection among women attending an STD clinic correlated to reason for attending, presence of clinical signs, concomitant infections and abnormal cytology // Acta Derm. Venereol. 1995. Vol. 75. N 1. P. 75–78.*
20. *Wiesenfeld H. C., Hillier S. L., Krohn M. A., Landers D. V. et al. Bacterial vaginosis is a strong predictor of Neisseria gonorrhoeae and Chlamydia trachomatis infection // Clin. Infect. Dis. 2003. Vol. 36. N 5. P. 663–668.*

Предикторы цервикальных неоплазий (обзор литературы)

Л. В. Покуль[1, 2, 3], Э. В. Матвеева[4]

[1] *Клинический онкологический диспансер № 1, г. Краснодар*

[2] *Институт международного права, экономики, гуманитарных наук и управления имени К. В. Россинского, г. Краснодар*

[3] *Российский университет дружбы народов, г. Москва*

[4] *Клиника «Евромед», г. Краснодар*

Цель обзора: рассмотреть основные факторы риска рака шейки матки (РШМ) и обоснование их роли в развитии цервикальных неоплазий.

Основные положения. РШМ — полиэтиологическое заболевание, факторами риска которого выступают раннее начало половой жизни, сексуальная активность, перенесенные травмы шейки матки, дисфункция яичников, ИППП, гиповитаминоз, курение; основная роль, безусловно, отводится ВПЧ. Остается дискуссионным вопрос о влиянии приема оральных контрацептивных препаратов. В обзоре рассматриваются результаты современных исследований по проблемам РШМ.

Заключение. Несмотря на широкое распространение РШМ в мире, и в нашей в стране в частности, факторы риска его возникновения остаются предметом дискуссий.

Ключевые слова: рак шейки матки, факторы риска, вирус папилломы человека, комбинированные оральные контрацептивы.

Predictors of Cervical Neoplasia: Literature Review

L. V. Pokul[1, 2, 3], E. V. Matveeva[4]

[1] *Clinical Oncologic Dispensary No. 1, Krasnodar*

[2] *K. V. Rossinsky Institute of International Law, Economics, Humanities and Management, Krasnodar*

[3] *Peoples' Friendship University of Russia, Moscow*

[4] *Euromed Clinic, Krasnodar*

Ситуация в мире в сфере онкологии, к сожалению, далека от благоприятной: в нем сейчас 12,7 млн онкологических больных, и представленные на сегодняшний день статистические показатели свидетельствуют о том, что среди ежегодно регистрируемых новых случаев злокачественных новообразований на долю впервые выявляемых заболеваний женской половой сферы приходится более миллиона случаев [1].

Рак шейки матки (РШМ) является одним из наиболее распространенных онкологических заболеваний органов репродуктивной системы женщин: его удельный вес колеблется от 12 до 20% всех злокачественных новообразований женской половой сферы [7]. Оставаясь в тройке лидеров в структуре заболеваемости женских репродуктивных органов после рака молочной железы и эндометрия и не уступая своих позиций в структуре смертности, где он занимает второе место среди онкологических заболеваний у женщин, РШМ продолжает наносить невосполнимый ущерб в наиболее активных слоях женского населения [18, 20]. Удручающие показатели свидетельствуют о неуклонном росте его распространенности: если еще в 2011 г., по данным Международного агентства по изучению рака, в мире регистрировали 371 тысячу новых случаев РШМ и 190 тысяч смертей от него, то уже в 2012 г., по данным ВОЗ, в мире фиксировали 529,4 тысячи вновь выявленных эпизодов заболевания, 274,9 тысячи летальных исходов [32].

Наиболее часто РШМ выявляют в старшей возрастной группе (60–70 лет и более), однако в последнее время появляется немало публикаций, описывающих случаи возникновения этого заболевания у женщин репродуктивного возраста [13]. Так, отмечается рост заболеваемости РШМ среди молодых женщин: в возрасте 15–24 лет — в 4 раза; 25–34 лет — в 2,5 раза [14, 15]. В последние десятилетия произошло снижение среднего возраста женщин с впервые установленным диагнозом РШМ, в частности, только с 1996 по 2002 г. этот показатель уменьшился на 3,2 года [19]. К сожалению, приходится констатировать, что у значительной части пациенток РШМ обнаруживают уже на поздних стадиях заболевания (III–IV), когда эффективность современных методов лечения резко снижается [11].

Цель обзора: рассмотреть основные факторы риска РШМ и обоснование их роли в развитии цервикальных неоплазий.

Основными патогенетическими факторами риска развития РШМ являются раннее начало половой жизни, сексуальная активность, перенесенные травмы шейки матки, дисфункция яичников, ИППП, гиповитаминоз, курение; основная роль, безусловно, отводится ВПЧ. Остается дискуссионным вопрос о влиянии приема оральных контрацептивных препаратов.

РАННИЙ СЕКСУАЛЬНЫЙ ДЕБЮТ И МУЖСКОЙ ФАКТОР

В связи с ранним сексуальным дебютом стоит отметить особенности строения экзо- и эндоцервикса шейки матки. Границу между цилиндрическим и многослойным плоским эпителием называют зоной стыка (зоной трансформации, превращения, перехода). В норме зона стыка у девочки до полового созревания расположена на эктоцервиксе. Этот

Матвеева Элеонора Викторовна *— врач функциональной ультразвуковой диагностики клиники «Евромед» ООО «Современные диагностические технологии». 350051, г. Краснодар, ул. Лузана, д. 19. E-mail: redaktor@rusmg.ru*

Покуль Лилиана Викторовна *— д. м. н., онколог ГБУЗ КОД № 1 МЗ Краснодарского края; профессор кафедры психологии и педагогики ЧОУ ВПО «ИМПЭГНиУ им. К. В. Россинского»; доцент кафедры акушерства и гинекологии с курсом перинатологии РУДН. 350000, г. Краснодар, ул. Димитрова, д. 146. E-mail: liliana_v_p@mail.ru*

участок является наиболее опасным с точки зрения развития неопластических изменений. Здесь находится резервный эпителий, который в процессе дифференцировки способен развиваться как в плоский эпителий эктоцервикса, так и в призматический эпителий цервикального канала. Менее дифференцированные клетки более подвержены мутациям, а значит, и злокачественному перерождению [14]. В возрасте до 18 лет биологически незрелый эпителий шейки матки и малодифференцированный резервный эпителий зоны трансформации более подвержены действию канцерогенных и коканцерогенных активаторов [10].

По мнению В. И. Новика (2008), фактором риска развития неоплазий является и частая смена половых партнеров. В частности, при пяти партнерах и более возрастает риск развития бластом шейки матки. Повышение сексуальной активности молодежи привело к широкому распространению ВПЧ-инфекции [10]. Данный факт подтвержден в работе А. С. Вишневского и Н. Р. Сафронникова (2008): промискуитет, незащищенный половой акт и половой акт с партнером, имеющим генитальные кондиломы, — это факторы риска как инфицирования ВПЧ, так и развития РШМ [5].

Фактором риска, связанным с половым партнером, может быть, по мнению ряда исследователей, возможное действие смегмы на эпителий шейки матки. В доказательство этой теории приводятся данные, полученные на основании проведенных клинико-статистических исследований. В частности, X. Castellsague и соавт. (2002) пишут о снижении распространенности РШМ у женщин, чьи половые партнеры были подвергнуты циркумизации [24]. При этом существует иное мнение, согласно которому роль в канцерогенезе РШМ играет не смегма, а непосредственно сперма, так как ее белковое содержимое (гистон и протамин) в культуре тканей вызывает атипию многослойного плоского эпителия шейки матки [38].

КУРЕНИЕ И РИСК РАЗВИТИЯ РАКА ШЕЙКИ МАТКИ

В ряде эпидемиологических исследований придают значение курению как этиологическому фактору развития неоплазий шейки матки. Влияние табачного дыма исследователи связывают с его возможностью снижать иммунную защиту организма, а также являться коканцерогеном в реализации эффекта вирусной инфекции, поскольку никотин и котинин обладают способностью превращаться в канцерогенные агенты нитрозамины в присутствии специфической бактериальной инфекции [30]. Никотин и другие компоненты дыма (3-4-бензопирен, антрацен) были найдены в цервикальной слизи активных и пассивных курильщиц. Под действием этих веществ в шейке матки уменьшается число клеток Лангерганса, являющихся важнейшей частью Т-лимфоцитарного клеточно-опосредованного иммунитета.

Л. М. Берштейн не исключает, что сочетание эстрогенного компонента КОК с влиянием табачного дыма способно (в том числе за счет генотоксического действия) повышать риск развития РШМ [4]. Возможность влияния курения в сочетании с гормональным воздействием оральных контрацептивов подтвердили M. M. King и соавт., показавшие, что в тканях шейки матки содержание аддуктов ДНК у курильщиц, применявших оральные контрацептивы, статистически значимо выше, чем у курильщиц, не использующих эти препараты [33]. Полагают, что смертность от РШМ возрастает как от прямого контакта составляющих оральных контрацептивов с клетками цервикального эпителия, так и от сочетания эффекта этих препаратов с влиянием других факторов риска, в частности ВПЧ и табачного дыма [2, 6].

РОЛЬ АКУШЕРСКОГО ТРАВМАТИЗМА И ГИПОВИТАМИНОЗА

Остается предметом спора значение посттравматических изменений на шейке матки, перенесенных на ней операций, которые, в свою очередь, обуславливают трофические изменения в строме и эпителии шейки матки. Существует мнение, что они могут стать предикторами РШМ. Имеются данные, показывающие, что относительный риск (ОР) развития РШМ статистически значимо выше у многократно рожавших женщин [37]. Однако противники этой теории не обнаружили прямой корреляционной зависимости частых родов, травмы шейки матки и риска цервикальных неоплазий [8].

На сегодняшний день не существует также и единого мнения о роли диеты в развитии бластом и неоплазий шейки матки. Так, D. A. Grimes и K. E. Economy (1995) выдвинули концепцию, согласно которой диета с повышенным содержанием витамина С снижает риск развития РШМ [29], тогда как L. Kjellberg (2000) обращает внимание на неоднозначность этой позиции и необходимость дальнейшего изучения данной проблемы. Исследователями не получены однозначные подтверждения протекторных свойств диеты с высоким содержанием аскорбиновой кислоты [34].

ЗНАЧЕНИЕ ВИРУСА ПАПИЛЛОМЫ ЧЕЛОВЕКА

Суть инфекционного процесса и жизненного цикла ВПЧ заключается в самовоспроизведении (образовании вирионов, обладающих инфекционной активностью). ВПЧ изменяет программу репликации клеточной ДНК и обеспечивает воспроизведение собственной ДНК и, как следствие, выработку большого числа новых вирионов, обладающих инфекционной активностью [3]. Вирус, попав в эпителиальную клетку через базальную мембрану, высвобождает геном из оболочечных структур, и происходит перемещение нуклеиновых кислот вируса в клеточное ядро. В ядре клетки геном вируса существует в виде интегрированной кольцевидной эписомы, реплицирующейся до 100 копий в каждой клетке. По мере того как делятся инфицированные базальные клетки, осуществляется репликация вирусного генома и происходит его распределение поровну между двумя дочерними клетками, вследствие чего число ВПЧ-инфицированных клеток в данном клеточном слое увеличивается. Необходимо отметить, что выработка новых вирусных частиц в уже инфицированных клетках ингибируется, процесс становится продуктивным только при перемещении данных клеток в вышерасположенные слои, в первую очередь в супрабазальные. При перемещении инфицированных базальных клеток в восходящем направлении происходит нарушение клеточного цикла нормальных эпителиоцитов с перестройкой их клеточных циклов по типу терминальной дифференцировки. Проходя все стадии эпителиальной дифференцировки, геном ВПЧ претерпевает все стадии продуктивной инфекции, и завершается процесс в зрелых кератиноцитах. Такая форма инфекции приводит к цитопатическим эффектам (появлению койлоцитоза, остроконечных кондилом и т. д.) [42].

В дальнейшем в зависимости от иммунологического статуса пациентки, ее преморбидного фона ВПЧ-инфекция может либо регрессировать, либо, наоборот, прогрессировать. В последнем случае ВПЧ-ДНК встраивается в клеточный геном и проявляются характерные для злокачественной трансформации морфологические изменения эпителия. С практической точки зрения этот процесс реализуется в клиническую, субклиническую и латентную формы генитальной

ВПЧ-инфекции [42]. Ее клиническая форма характеризуется четко выраженной картиной поражения эпителия генитального тракта и легко диагностируется при простом визуальном осмотре. К типичным морфологическим проявлениям ВПЧ-инфекции относят злокачественные новообразования, а также остроконечные и гладкие кондиломы, расположенные в области шейки матки, вагины, вульвы или ануса [47]. Субклиническая ВПЧ-инфекция, как правило, не выявляется при визуальном обследовании, однако соответствующие изменения эпителия обнаруживаются посредством цитологического и гистологического исследований [28]. И, наконец, латентная форма ВПЧ-инфекции выявляется только с помощью молекулярно-генетических методов [44].

Из тех ВПЧ, которые являются предикторами возникновения рака аногенитальной зоны, наибольшим онкогенным потенциалом характеризуются ВПЧ-16 и ВПЧ-18 (примерно 70% всех случаев РШМ). Высоким и средним потенциалом онкогенности обладают также 31, 33, 35, 39, 45, 51, 52, 56, 58 и 68-й типы ВПЧ. При плоскоклеточном РШМ наиболее часто идентифицируются ВПЧ-16 (более 50% случаев) и ВПЧ-18 (от 15 до 20% случаев). Прослеживается четкая взаимосвязь между инфицированием ВПЧ-18 и вероятностью развития аденокарциномы шейки матки [16].

Поиск прогностической значимости влияния ВПЧ на многослойный плоский эпителий шейки матки позволил отечественным и зарубежным ученым определить его строение и жизненный цикл. В частности, по мнению П. Л. Стерна и соавт., ВПЧ имеет диаметр 55 нм и представлен двухцепочечной кольцевидной молекулой ДНК, состоящей примерно из 8000 нуклеотидных оснований [17]. Оболочечные структуры вируса представлены двумя белковыми молекулами, более крупная из которых имеет название субъединицы L1, а менее крупная — субъединицы L2. Оболочечные протеины формируют структуры, известные под названием капсомеров; сферическая оболочка ВПЧ образована в общей сложности 72 капсомерами. При отсутствии субъединицы L2 субъединица L1 обладает способностью к экспрессии и самопроизвольной организации в виде частиц, напоминающих по структуре и свойствам вирионы [16].

Геномом ВПЧ кодируются восемь белков. Первичные белки E5, E6 и E7 принимают участие в процессах пролиферации и жизнедеятельности клеток, кроме того, белки E6 и E7 играют ключевую роль в ВПЧ-ассоциированном канцерогенезе. Три других первичных белка (E1, E2 и E4) имеют большое значение в системе контроля транскрипции вирусных генов, а также в процессе репликации вирусной ДНК. Два вторичных белка L1 и L2 принимают участие в образовании новых вирусных частиц [3].

Ведущая роль в канцерогенном процессе принадлежит белкам E1, E2, E6 и E7. По-видимому, процесс реализации туморогенного потенциала ВПЧ включает несколько последовательных генетических событий. Вероятно, в качестве инициирующего фактора выступают мутации в различных участках вирусного гена E1, который в норме отвечает за эписомальный статус ВПЧ-ДНК. В результате повреждения E1 происходит интеграция генома ВПЧ в хромосомы клетки-хозяина. Процесс встраивания генома ВПЧ может сопровождаться инактивацией еще одного вирусного гена — E2. В результате потери функциональной активности гена E2 увеличивается экспрессия генов E6 и E7, которые непосредственно запускают процессы опухолевой трансформации. Онкогенные свойства продуктов E6 и E7 обусловлены их способностью образовывать комплексы с негативными регуляторами клеточного роста — белками p53 (для E6) и Rb (для E7) [4, 16, 42]. Существенно, что онкобелки E6 и E7 разных типов ВПЧ могут отличаться друг от друга по своим биохимическим свойствам и трансформирующему потенциалу.

Остановимся несколько более подробно на характеристике белков ВПЧ и их роли в канцерогенном действии ВПЧ на клетки эпителия шейки матки [35]. Белок E6 ВПЧ-16 состоит из 151 аминокислоты и инициирует ряд важных процессов, способствующих клеточной иммортализации. Поскольку E6 является одним из наиболее ранних генов, экспрессирующихся в ходе ВПЧ-инфекции, он создает условия для более интенсивной продукции вирусных частиц в клетке. Эти изменения внутриклеточной среды включают подавление апоптоза вследствие деградации белка p53, ингибирование транскрипции ряда клеточных генов, а также удлинение продолжительности жизни клеток за счет активации теломеразы [4, 16].

Белок E7 играет наиболее важную роль в трансформации клеток. E7 представляет собой ядерный белок, состоящий из 98 аминокислот и содержащий два казеинкиназных сайта фосфорилирования сериновых остатков (в 31-м и 32-м положениях). Молекула белка разделена на три домена, различающихся по степени сродства к аденовирусному белку E1A. Описаны различные пути взаимодействия E7 с клеточными белками. Многие из этих белков относятся к факторам, регулирующим клеточное деление. E7 ускоряет переход в интерфазе с промежутка G1 (период до начала деления ДНК) до S (период репликации ДНК) и взаимодействует с белками семейства гена-супрессора ретинобластомы и его гомологов (Rb, p107, p130), деацетилазами гистонов, транскрипционным фактором (активирующим протеином 1), циклинзависимыми киназами (CDK) и CDK-ингибиторами. Эти взаимодействия объясняют способность E7 стимулировать пролиферацию клеток, а также вызывать их иммортализацию [4, 16, 37, 42].

Белок E5 ВПЧ-16 невелик по размеру (84 аминокислоты) и представляет собой гидрофосфатную молекулу, локализованную в клеточной мембране. Белки E5, выделенные из клеток человека и животных, различаются по своей трансформирующей активности. Вследствие гидрофобной природы E5 его очистка весьма затруднительна, и это свойство ограничивает возможности создания эффективного антигена против данного белка [4, 16, 37].

Белки E1 и E2 играют существенную роль в репликации вирусных частиц. Именно они определяют число копий вируса в клетке хозяина. Однако механизм транскрипционного контроля синтеза самих E1 и E2 остается невыясненным.

Итак, биологические свойства и молекулярная структура ВПЧ-белков изучены достаточно полно, тем не менее конкретные пути реализации канцерогенного эффекта вируса требуют дальнейшего уточнения [4, 16].

Известно, что как канцерогенные, так и неканцерогенные типы ВПЧ стимулируют клеточную пролиферацию, причем этот эффект осуществляется по весьма сходным, но не идентичным механизмам. Кроме того, степень сродства E7 к Rb и E6 к p53 значительно выше у белков, выделенных из канцерогенных типов ВПЧ. Углубленное изучение различий между двумя принципиально разными типами ВПЧ может дать ключ к разгадке механизма канцерогенного действия вирусов данной группы, а также проблемы вирусного канцерогенеза в целом [3].

ИНФЕКЦИОННЫЙ ФАКТОР И ГЕРПЕСВИРУСНАЯ ИНФЕКЦИЯ

Многолетние исследования влияния герпесвирусной инфекции на канцерогенез РШМ не позволяют на сегодняшний день однозначно ответить на вопрос, является ли она самостоятельным либо сочетанным фактором риска РШМ. В 70-х годах прошлого столетия было догмой положение об участии герпесвирусной инфекции в генезе РШМ. Однако в дальнейшем исследования в этой области не позволили подтвердить это положение. По мнению В. И. Новика, вирус в ассоциации с простейшими, бактериями может выступать в качестве кофактора канцерогенеза, инициируя развитие интраэпителиальных неоплазий и РШМ [10]. По мнению других исследователей, у респонденток с герпесвирусной инфекцией возможно повышение риска развития РШМ в 2–4 раза. Имеются работы, в которых ВПГ-2, наряду с ВПЧ, характеризуется как индуктор плоскоклеточной карциномы. Присутствие геномного материала ВПЧ и ВПГ-2 предполагает, что оба эти вируса могут являться сочетанными онкогенными факторами [2].

У женщин с цервикальной интраэпителиальной неоплазией (cervical intraepithelial neoplasia — CIN), по сравнению с не страдающими этим заболеванием, более часто встречаются *Gardnerella vaginalis*, *Candida species*, *Mycoplasma hominis* и *Chlamydia trachomatis* (серотип G). По данным литературы, у 28% пациенток с перечисленными инфекциями выявляются клеточные атипии. Ассоциацию между бактериальным вагинозом и CIN можно объяснить тем, что бактерии продуцируют нитрозамины, которые при взаимодействии с ВПЧ становятся кофакторами неопластической трансформации [2, 6].

В отдельных исследованиях предполагается, что некоторые серотипы *Ch. trachomatis* повышают риск возникновения сквамозно-клеточной карциномы. Так, учеными Хельсинкского университета при обследовании 181 женщины, страдавшей распространенным РШМ, было установлено, что риск развития сквамозно-клеточной карциномы шейки матки наиболее вероятно связан с *Ch. trachomatis* серотипа G [21]. Диагностически подтверждено, что у женщин с РШМ хламидийная инфекция обнаруживается примерно в 2 раза чаще, чем у здоровых женщин [21].

Однако заметим: результаты других исследований (A. Ferrera и соавт.), напротив, демонстрируют отсутствие такой связи. Показано, что наличие антител ко всем инфекционным агентам, кроме ВПЧ, не связано с риском развития цервикальных неоплазий [27].

КОМБИНИРОВАННЫЕ ОРАЛЬНЫЕ КОНТРАЦЕПТИВЫ И РАК ШЕЙКИ МАТКИ

Обобщая накопленный в настоящее время обширный мировой опыт по данной проблеме, стоит отметить, что единого мнения нет. Еще в 1992 г. эксперты ВОЗ пришли к выводу, что длительное (в течение 5 лет и более) применение оральных контрацептивов может приводить к некоторому увеличению риска РШМ [46]. Представленные позже данные ВОЗ по вопросам медицинских критериев приемлемости методов контрацепции свидетельствовали, что длительное применение оральной контрацепции увеличивает возможность перехода CIN в микроинвазивную карциному [45]. Публикации результатов исследования V. Beral и соавт. (1999) подтвердили эту гипотезу [22].

Знакомство с результатами исследований Оксфордской ассоциации планирования семьи, с серией публикаций, посвященных взаимосвязи РШМ с приемом оральных контрацептивов, позволяет прийти к заключению о потенциальном увеличении риска развития цервикальных неоплазий при приеме КОК [39, 43]. При этом особо выделяется как негативный фактор сочетание ВПЧ с длительным использованием КОК. Отмечают также прямую взаимосвязь между частотой РШМ и продолжительностью применения КОК. J. S. Smith и соавт. (2003), обобщившие клинические наблюдения за 12 531 женщиной с верифицированными бластомами шейки матки, доказали, что суммарный ОР для ВПЧ-положительных женщин составляет 0,9 (95%-й доверительный интервал (ДИ): 0,7–1,2) в случае применения КОК не более 5 лет; 1,3 (95%-й ДИ: 1,0–1,9) и 2,5 (95%-й ДИ: 1,6–3,9) при приеме КОК на протяжении 5–9 лет и долее соответственно [39].

Однако надо признать, что авторы исследований не учитывали исходный гинекологический статус пациенток, не оценивали их сексуальную активность и, как следствие, ими не были представлены результаты использования барьерной презервации, а главное, данные об исходном инфицировании ВПЧ, что обусловливает не только статистическую разнородность, но и сложность однозначной интерпретации итоговых данных [12].

Когортное исследование 3187 женщин за период с 1998 по 2002 г., результаты которого были опубликованы в 2006 г. K. Surjänen и соавт., напротив, свидетельствовало о том, что применение КОК не является независимым фактором. В исследовании все респондентки были разделены на три группы: не использовавшие контрацепцию; не использовавшие гормональную контрацепцию; использовавшие КОК. Анализ данных показал, что сексуальное поведение женщин, применяющих негормональные методы контрацепции и КОК, имеет принципиальные различия. И эти различия, независимо от использования КОК, предрасполагают к развитию ВПЧ-инфекций, CIN и РШМ [12, 40].

В ноябре 2007 г. Международное общество эпидемиологических исследований рака шейки матки опубликовало результаты анализа данных о взаимосвязи РШМ и использования оральной контрацепции [31].

На основании результатов 24 эпидемиологических исследований, в которых были проанализированы показатели 35 509 здоровых женщин и 16 573 больных РШМ, установлено следующее. ОР РШМ повышается по мере увеличения продолжительности использования оральных контрацептивов: при их приеме более 5 лет он составляет 1,90 (95%-й ДИ: 1,69–2,13). Риск снижается после прекращения применения КОК. Через 10 лет показатели возвращаются к значениям, характерным для женщин, никогда не использовавших эти препараты [12, 15].

По мнению A. Berrington de Gonzalez и соавт., прием оральных контрацептивов приводит к повышению риска как аденокарциномы шейки матки, так и РШМ [23]. По результатам 10 исследований риска РШМ у ВПЧ-инфицированных пациенток, принимавших КОК в течение 5–9 лет, было установлено, что риск РШМ у них в 4 раза выше, чем у инфицированных ВПЧ женщин, никогда не принимавших данные препараты [36]. Показано, что оральные контрацептивы действуют как промоторы ВПЧ-индуцированного канцерогенеза [26]. Этот вывод подтверждается результатами исследований E. M. de Villiers (2003), показавшими, что при длительном применении КОК пациентками, инфицированными ВПЧ высокоонкогенных типов, повышается 16-α-гидроксилирование эстрогенов с образованием агрессивного метаболита 16-α-OH, участвующего в цервикальном канце-

рогенезе [25]. Кроме того, многочисленные исследования *in vitro* продемонстрировали, что стероидные гормоны (эстрогены и прогестерон) повышают уровень экспрессии генов Е6 и Е7 ВПЧ, а изучение действия КОК *in vitro* выявило их связь с увеличением частоты обнаружения ВПЧ [12, 17, 25].

Вместе с тем имеются как отечественные, так и зарубежные клинические и эпидемиологические исследования, в которых связь между приемом КОК и риском развития цервикальных неоплазий не определена [17, 41]. Результаты проспективного исследования 1070 женщин репродуктивного возраста, проведенного в Таиланде, позволяют сделать вывод, что использование КОК может влиять на увеличение риска ВПЧ-инфекции любого типа (ОР = 1,88; 95%-й ДИ: 1,21–2,90). При этом использование монопрогестагенных контрацептивов, как энтеральных, так и парентеральных, не ведет к повышению риска развития цервикального рака [9].

Разнородность имеющихся данных диктует необходимость проведения дальнейших исследований влияния оральных контрацептивов на многослойный плоский и цилиндрический эпителий шейки матки. В то же время необходимы более широкое внедрение скрининговых программ и их бóльшая стандартизация для раннего выявления РШМ у женщин, использующих и не использующих оральные контрацептивы [12, 15].

ЗАКЛЮЧЕНИЕ

Несмотря на широкое распространение рака шейки матки (РШМ) в мире, и в нашей в стране в частности, факторы риска его развития остаются предметом споров, что обусловлено не только разумным консерватизмом, но и, часто, недостаточным обсуждением состояния проблемы.

Причины возникновения и развития заболеваний шейки матки окончательно не установлены, но ряд факторов внешней и внутренней среды имеют существенное значение в патогенезе патологических процессов слизистой оболочки шейки матки. Аналитический обзор публикаций по проблеме этиопатогенеза цервикальных неоплазий свидетельствует о важной роли в данном процессе экзогенных факторов в их совокупности и в сочетании с эндогенными факторами.

В представленном обзоре приводятся данные и результаты современных исследований наиболее значимых факторов риска развития бластом шейки матки.

ЛИТЕРАТУРА

1. *Аксель Е. М. Статистика злокачественных новообразований женской половой сферы // Онкогинекология. 2012. № 1. С. 18–23.*
2. *Андреева Е. Н., Григорян О. Р., Ужегова Ж. А. Современные аспекты этиологии и патогенеза фоновых, предраковых процессов и рака шейки матки (обзор литературы) // Пробл. репродукции. 2006. № 5. С. 17–24.*
3. *Бакшеев С. Н., Руднева О. Д. Распространенность ВПЧ в мире и России // StatusPraesens. 2012. № 5 (11). С. 74.*
4. *Берштейн Л. М. Гормональный канцерогенез. СПб.: Наука, 2000. 199 с.*
5. *Вишневский А. С., Сафронникова Н. Р. Дискуссионные вопросы лечения папилломавирусной инфекции шейки матки // Практическая онкология: избр. лекции / Под ред. А. Ф. Урманчеевой, С. А. Тюляндина, В. М. Моисеенко. СПб.: Центр ТОММ, 2008. С. 127–135.*
6. *Григорян О. Р., Ужегова Ж. А., Андреева Е. Н. Роль эндогенных половых стероидов в генезе предраковых заболеваний и рака шейки матки при эндокринопатиях // Пробл. эндокринологии. 2007. № 53 (2). С. 15–19.*
7. *Давыдов М. И., Аксель Е. М. Статистика злокачественных новообразований в России и в странах СНГ в 2008 г. // Вестн. РОНЦ им. Н. Н. Блохина РАМН. 2010. Т. 21. № 2. Прил. 1. 160 с.*
8. *Иглесиас-Кортит Л., Иглесиас-Гью Дж. Репродуктивное здоровье: в 2 тт. Т. 2. Редкие инфекции / Под ред. Л. Кейта, Г. Бергера, Д. Эдельмана. М.: Медицина, 1998. С. 390–402.*
9. *Минкина Г. Н. Цервикальный рак и гормональные контрацептивы (обзор литературы) // ДокторРу. Спец. выпуск № 1. 2004. С. 56–58.*
10. *Новик В. И. Эпидемиология рака шейки матки, факторы риска, скрининг // Практическая онкология: избр. лекции / Под ред. А. Ф. Урманчеевой, С. А. Тюляндина, В. М. Моисеенко. СПб.: Центр ТОММ, 2008. С. 115–126.*
11. *Паяниди Ю. Г., Жордания К. И., Толокнов Б. О. Рак шейки матки // Онкология для практических врачей / Под ред. С. С. Чистякова. М., 2009. С. 15–35.*
12. *Подзолкова Н. М., Роговская С. И., Фадеев И. Е. Папилломавирусная инфекция в акушерстве и гинекологии. Руководство для врачей. М., 2012. 64 с.*
13. *Покуль Л. В. Постовариоэктомический синдром: особенности патогенеза, диагностики и прогнозирования у больных раком тела и шейки матки после противопухолевого лечения: Дис. … докт. мед. наук. Ростов-на-Дону, 2010. 318 с.*
14. *Радзинский В. Е., Соловьева А. В. Цервикальный скрининг: клинический протокол. М., 2012. С. 9.*
15. *Роговская С. И., Липова Е. В. Шейка матки, влагалище, вульва. Физиология, патология, кольпоскопия, эстетическая коррекция: руководство для практикующих врачей. М., 2014. 832 с.*
16. *Стерн П. Л., Китченер Г. С. Вакцины для профилактики шейки матки / Пер. с англ. под общ. ред. Г. Т. Сухих, В. П. Прилепской. 2-е изд. М., 2011. 192 с.*
17. *Фролова И. И., Бабиченко И. И., Местергази Г. М. Цервикальные интраэпителиальные неоплазии и дискератозы шейки матки. М.: Династия, 2004. 88 с.*
18. *Чиссов В. И., Старинский В. В., Ковалев Б. Н., Петрова Г. В. Эпидемиология гормонозависимых новообразований в России и результаты научных исследований по их диагностике и лечению // Сиб. онкол. журн. 2002. № 3 (4). С. 109–114.*
19. *Чиссов В. И., Старинский В. В., Петрова Г. В. Злокачественные новообразования в России в 2011 году (заболеваемость и смертность). М., 2013. 289 с.*
20. *Antonsson A., Karanfilovska S., Lindqvist P. G., Hansson B. G. General acquisition of human papillomavirus infections of skin occurs in early infancy // J. Clin. Microbiol. 2003. Vol. 41. N 6. P. 2509–2514.*
21. *Anttila T., Saikku P., Koskela P., Bloigu A. et al. Serotypes of Chlamidia trachomatis and risk for cervical squamous cell carcinoma // JAMA. 2001. Vol. 285. N 1. P. 47–51.*
22. *Beral V., Hermon C., Kay C., Hannaford Ph. et al. Mortality associated with oral contraceptives use: 25 year follow up of cohort of 46 000 women from Royal College of General Practitioners' oral contraception study // BMJ. 1999. Vol. 318. N 7176. P. 96–100.*
23. *Berrington de Gonzalez A. B., Sweetland S., Green J. Comparison of risk factors for squamous cell and adenocarcinoma of the cervix: a meta-analysis // Br. J. Cancer. 2004. Vol. 90. N 9. P. 1784–1791.*
24. *Castellsague X., Bosch F. X., Munoz N., Meijer C. J. et al. Male circumci-sion, penile human papilloma virus infection, and cervical cancer in female partners // N. Engl. J. Med. 2002. Vol. 346. N 15. P. 1105–1112.*
25. *De Villiers E. M. Relationship between steroid hormone contraceptives and HPV, cervical intraepithelial neoplasia and cervical carcinoma // Int. J. Cancer. 2003. Vol. 103. N 6. P. 705–708.*
26. *Deligeoroglou E., Michalidis E., Creatsas G. Oral contraceptives and reproductive system cancer // Ann. N. Y. Acad. Sci. 2003. Vol. 997. P. 199–208.*
27. *Ferrera A., Bay M. F., Herbrink P., Figueroa M. et al. A seroepidemiological study of the relationship between transmitted agents and cervical cancer in Honduras // Int. J. Cancer. 1997. Vol. 73. N 6. P. 781–785.*
28. *Goodman A. Role of routine human papillomavirus subtyping in cervical screening // Curr. Opin. Obstet. Gynecol. 2000. Vol. 12. N 1. P. 11–14.*

29. Grimes D. A., Economy K. E. Primary prevention of gynecologic cancers // Am. J. Obstet. Gynecol. 1995. Vol. 172. N 1. Pt. 1. P. 227–235.
30. Ho G. Y. F., Kadish A. S., Burk R. D., Basu J. et al. HPV 16 and cigarette smoking as risk factor for high-grade cervical intraepithelial dysplasia // Int. J. Cancer. 1998. Vol. 78. N 3. P. 281–285.
31. International Collaboration of Epidemiological Studies of ovarian cancer, Beral V., Doll R., Hermon C. et al. Ovarian cancer and oral contraceptives: collaborative reanalysis of data from 45 epidemiological studies including 23,257 women with ovarian cancer and 87,303 controls // Lancet. 2008. Vol. 371. N 9609. P. 303–314.
32. Jemal A. F., Bray F., Centar M. M., Ferlay J. et al. Global cancer statistics // Cancer J. Clin. 2011. Vol. 61. N 2. P. 69–90.
33. King M. M., Hollingsworth A., Cuzick J., Garner R. C. The detection of adducts in human cervix tissue DNA using 32P-postlabelling: a study of the relationship with smoking history and oral contraceptive use // Carcinogenesis. 1994. Vol. 15. N 5. P. 1097–1100.
34. Kjellberg L., Hallmans G., Ahren A. M., Johansson R. et al. Smoking, diet, pregnancy and oral contraceptive use as risk factors for cervical intraepithelial neoplasia in relation to human papillomavirus infection // Br. J. Cancer. 2000. Vol. 82. N 7. P. 1332–1338.
35. McMurray H. R., Nguyen D., Westbrook T. F., McAnce D. J. Biology of human papillomaviruses // Int. J. Exp. Pathol. 2001. Vol. 82. N 1. P. 15–33.
36. Moreno V., Bosch F. X., Munoz N., Meijer C. J. et al. Effect of oral contraceptives on risk of cervical cancer in women with human papillomavirus infection: The IARC multicentric case-control study // Lancet. 2002. Vol. 359. N 9312. P. 1085–1092.
37. Munoz N., Franceschi S., Bosetti C., Moreno V. et al. Role of parity and human papillomavirus in cervical cancer: the IARC multicentric case-control study // Lancet. 2002. Vol. 359. N 9312. P. 1093–1101.
38. Reid R., Stanhope C. R., Herschman B. R., Crum C. P. et al. Genital warts and cervical cancer. IV. A colposcopic index for differentiated subclinical papillomaviral infection from cervical intraepithelial neoplasia // Am. J. Obstet. Gynecol. 1984. Vol. 149. N 8. P. 815–823.
39. Smith J. S., Green J., Berrington de Gonzalez A., Appleby P. et al. Cervical cancer and use of hormonal contraceptives: a systematic review // Lancet. 2003. Vol. 361. N 9364. P. 1159–1167.
40. Syrjänen K., Shabalova I., Petrovichev N., Kozachenko V. et al. Oral contraceptives are not an independent risk factor for cervical intraepithelial neoplasia or high-risk human papillomavirus infections // Anticancer Res. 2006. Vol. 26. P. 4729–4740.
41. Thomas D. B., Ray R. M., Qin Q., WHO Collaborative Study of Neoplasia and Steroid Contraceptives. Risk factors for progression of squamous cell carcinoma in-situ to invasive cervical cancer: results of a multinational study // Cancer Causes Control. 2002. Vol. 13. N 7. P. 683–690.
42. Tyring S. K. Human papillomavirus infections: epidemiology, pathogenesis, and host immune response // J. Amer. Acad. Dermatol. 2000. Vol. 43. N 1. Pt. 2. P. 18–26.
43. Vessey M., Painter R. Oral contraceptive use and cancer. Findings in a large cohort study 1968–2004 // Br. J. Cancer. 2006. Vol. 95. N 3. P. 385–389.
44. Wick M. J. Diagnosis of human papillomavirus gynecologic infections // Clin. Lab. Med. 2000. Vol. 20. N 2. P. 271–287.
45. World Health Organization (WHO). Improving Access to Quality Care in Family Planning. Medical Eligibility Criteria for Contraceptive Use. 2nd ed. Geneva: WHO, 2000. 142 p.
46. World Health Organization (WHO). Oral Contraceptives and Neoplasia: Report of a WHO Scientific Group. WHO Technical Report Series 817. Geneva: WHO, 1992.
47. Zur Hausen H. Papillomavirus infection — a major cause of human cancer // Biochim. Biophys. Acta. 1996. Vol. 1288. N 2. P. 55–78.

Применение препарата интерферона альфа в комбинированной терапии бактериального вагиноза

Т. В. Провоторова, Н. Н. Минаев

Воронежская государственная медицинская академия имени Н. Н. Бурденко

Цель исследования: изучить эффективность препарата ИФН альфа Генферона в составе комплексной терапии бактериального вагиноза у женщин репродуктивного возраста.
Дизайн: открытое проспективное сравнительное исследование.
Материалы и методы. В исследовании участвовали 62 женщины в возрасте от 18 до 35 лет с диагнозом «бактериальный вагиноз», которые были разделены на две группы, равнозначные по первоначальным клиническим и лабораторным проявлениям заболевания. Пациентки обеих групп получали стандартную терапию (клиндамицин интравагинально) в течение 7 дней. На этом курс лечения больных контрольной группы (n = 30) заканчивался, а участницы основной группы (n = 32) далее применяли Генферон — суппозитории по 500 000 МЕ интравагинально 2 раза в сутки в течение 10 дней. Оценка эффективности лечения основывалась на определении состава влагалищной микрофлоры методами ПЦР и pH-метрии.
Результаты. Через месяц после начала лечения у пациенток обеих групп показатель pH был в норме, значительно улучшилось состояние вагинального биоценоза. Через 6 месяцев проявились различия в эффективности терапии: в контрольной группе количество женщин с нормальным составом микрофлоры влагалища и нормальным pH уменьшилось, в основной группе не изменилось.
Заключение. Использование препарата Генферон в комплексной терапии бактериального вагиноза у женщин репродуктивного возраста является оправданным, поскольку позволяет более длительно, чем применение только стандартной терапии, поддерживать нормальный биоценоз влагалища и нормальный уровень pH.
Ключевые слова: бактериальный вагиноз, Генферон, биоценоз влагалища.

Interferon Alfa as Part of Combination Treatment for Bacterial Vaginosis

T. V. Provotorova, N. N. Minaev

N. N. Burdenko Voronezh State Medical Academy

В настоящее время большое значение приобретает проблема заболеваний женских половых органов, вызванных условно-патогенной микрофлорой. Это объясняется высокой частотой встречаемости генитальных инфекций, формированием антибиотикорезистентных штаммов микроорганизмов и сопутствующим снижением иммунитета. Необходим поиск новых эффективных методов лечения данных заболеваний.

Одно из наиболее часто встречающихся состояний — бактериальный вагиноз. Он не имеет острых клинических проявлений, однако снижает качество жизни, является одной из причин невынашивания беременности [9], развития внутриутробной инфекции, дискоординации родовой деятельности [10]. Частота встречаемости бактериального вагиноза составляет, по данным разных авторов, от 17 до 80% и более [4, 5]. Его негативное влияние приводит к многочисленным воспалительным заболеваниям органов малого таза; повышению частоты самопроизвольных выкидышей, неразвивающейся беременности, преждевременных родов; развитию хронической внутриутробной гипоксии плода, фетоплацентарной недостаточности [1–3, 5, 7, 11].

В норме подавляющее большинство в вагинальном биоценозе составляют лактобактерии при незначительном количестве других анаэробов и аэробов [8]. Каждый штамм этих микроорганизмов существует не изолированно, а в форме организованных биологических сообществ — биопленок. Биопленки, как правило, состоящие из нескольких видов бактерий, дают возможность микроорганизмам приспособиться к условиям окружающей среды. Они могут быть образованы как полезными лактобактериями, так и патогенными микроорганизмами. Наличие патологических биопленок обусловливает затяжное течение заболевания и склонность к рецидивированию. Кроме того, в биопленках бактерии способны передавать гены резистентности от одного вида к другому. Очень большое значение имеет тот факт, что микроорганизмы в биопленках не поддаются воздействию иммунной системы хозяина.

У пациенток с бактериальным вагинозом наличие биопленок является одним из факторов, обусловливающих высокую частоту рецидивов и низкую эффективность терапии. Биопленка препятствует проникновению лекарственного препарата внутрь клетки, а степень адгезии бактерий к эпителиальным клеткам при наличии биопленки значительно повышается. Установлено, что существует естественный механизм защиты от образования биопленок — действие секреторного IgA. Он предотвращает адгезию бактерий и тормозит их развитие и рост. В условиях бактериального вагиноза этот механизм перестает работать, так как резко снижается концентрация IgA. Если повысить локальную концентрацию IgA, можно снизить частоту рецидивов заболевания. Данные исследований свидетельствуют о том, что ИФН альфа, входящий в состав препарата Генферон, способствует восстановлению концентрации секреторного IgA.

Препарат Генферон (ЗАО «БИОКАД», Россия) представляет собой лекарственную форму ИФН альфа в виде свечей

Минаев Николай Николаевич *— д. м. н., профессор, заведующий кафедрой акушерства и гинекологии Института дополнительного последипломного образования ГБОУ ВПО «ВГМА им. Н. Н. Бурденко» Минздрава России. 394000, г. Воронеж, ул. Студенческая, д. 10. E-mail: mnn@vmail.ru*

Провоторова Татьяна Викторовна *— аспирант кафедры акушерства и гинекологии Института дополнительного последипломного образования ГБОУ ВПО «ВГМА им. Н. Н. Бурденко» Минздрава России. 394000, г. Воронеж, ул. Студенческая, д. 10. E-mail: kololoka@yandex.ru*

для ректального и вагинального использования. В состав препарата Генферон входят ИФН человеческий рекомбинантный альфа-2b в дозе 250 000, 500 000 или 1 000 000 МЕ, а также 0,01 г таурина и 0,055 г бензокаина. Столь удачно подобранный состав компонентов производит уникальный биологический эффект. *ИФН* обладает противовирусным, иммуномодулирующим и антипролиферативным действием. *Таурин* — это серосодержащая аминокислота, которая улучшает терапевтическое воздействие ИФН, так как обладает антиоксидантными, мембраностабилизирующими свойствами и, кроме того, способствует регенерации и эпителизации поврежденных тканей, а также закислению вагинальной среды, что приводит к подавлению роста патогенных микроорганизмов и разрушению биопленок. *Бензокаин* купирует боль, не обладая при этом системными эффектами [6].

Целью работы было изучение эффективности препарата Генферон в составе комплексной терапии бактериального вагиноза у женщин репродуктивного возраста.

МАТЕРИАЛЫ И МЕТОДЫ

Исследование проводилось в 2013–2014 гг. на базе женской консультации Железнодорожного района г. Воронежа под наблюдением сотрудников кафедры акушерства и гинекологии Института дополнительного последипломного образования Воронежской государственной медицинской академии им. Н. Н. Бурденко. В нем принимали участие 62 женщины в возрасте от 18 до 35 лет с установленным диагнозом бактериального вагиноза. Диагноз был подтвержден на основании жалоб на обильные выделения с неприятным запахом, а также данных объективного осмотра (соответствие критериям Амселя), pH-метрии (pH > 4,5) и лабораторных исследований (обнаружение ключевых клеток в мазках, результаты исследования микробиоценоза влагалища методом ПЦР в режиме реального времени — анализа Фемофлор 16).

Пациентки, включенные в исследование, были разделены на две группы. Участницы обеих групп получали стандартную терапию в виде 2%-го крема клиндамицина (Далацин) интравагинально по 100 мг в течение 7 дней. На этом курс лечения пациенток *контрольной группы* (n = 30) заканчивался. У женщин *основной группы* (n = 32) лечение продолжалось, они применяли суппозитории Генферона: по 500 000 МЕ интравагинально 2 раза в сутки в течение 10 дней.

Эффективность терапии оценивали с помощью анализа динамики жалоб, данных объективного осмотра, pH-метрии вагинальной жидкости, микроскопии мазков, результатов исследования микробиоценоза методом ПЦР в режиме реального времени (Фемофлор 16) сразу после лечения, через 1, 3, 6 месяцев после начала терапии.

Статистическую обработку полученных данных выполняли в соответствии с принципами вариационной статистики с использованием пакета прикладных программ Statistica 6.0 (StatSoft Inc., США). Различия считали статистически значимыми при $p < 0,05$.

РЕЗУЛЬТАТЫ И ОБСУЖДЕНИЕ

Первоначально клинические и лабораторные проявления заболевания у пациенток обеих групп были схожими. В большинстве случаев женщины жаловались на обильные выделения с неприятным запахом: в основной группе — 31 (96,9%) участница, в контрольной — 29 (96,7%). Состояние дискомфорта при половом акте отмечали 21 (65,6%) пациентка основной и 20 (66,7%) больных контрольной группы. Во время первого осмотра в обеих группах были обнаружены гомогенные выделения с неприятным запахом: в контрольной группе — у 28 (93,3%), в основной — у 30 (93,7%) пациенток. Показатели pH-метрии были более 4,5 у всех наблюдавшихся женщин (*табл. 1*).

В обеих группах обследование с использованием метода ПЦР в режиме реального времени показало наличие грамположительных и грамотрицательных микроорганизмов в вагинальном содержимом, кроме того, у многих женщин как основной, так и контрольной группы обнаружилось резкое снижение количества лактобацилл (*табл. 2*).

Таблица 1

Динамика количества женщин с нормальным уровнем pH (3,8–4,5), n (%)

Сроки наблюдения	Основная группа (n = 32)	Контрольная группа (n = 30)
До лечения	0	0
Сразу после лечения	32 (100,0)*	30 (100,0)*
Через 1 месяц	31 (96,9)*	27 (90,0)*
Через 3 месяца	28 (87,5)*	16 (53,3)*
Через 6 месяцев	26 (81,2)*, #	6 (20,0)*

Примечание. Знаком (*) отмечены статистически значимые отличия от исходных значений ($p < 0,05$); (#) — статистически значимое отличие от контрольной группы ($p < 0,05$).

Таблица 2

Динамика числа женщин с нормальным количеством различных микроорганизмов в вагинальном содержимом, n (%)

Бактерии (норма, КОЕ/мл)	Основная группа (n = 32)			Контрольная группа (n = 30)		
	до лечения	через 1 месяц	через 6 месяцев	до лечения	через 1 месяц	через 6 месяцев
Lactobacillus spp. (10^7–10^9)	15 (46,9)	31 (96,9)*	29 (90,6)*, #	16 (53,3)	27 (90,0)**	18 (60,0)
Gardnerella vaginalis (0–10^2)	6 (18,7)	29 (90,6)*	27 (84,4)*, #	5 (16,7)	26 (86,7)**	20 (66,7)
Atopobium vaginalis (0–10^2)	9 (28,1)	29 (90,6)*	26 (81,2)*, #	8 (26,7)	27 (90,0)**	17 (56,7)
Peptostreptococcus spp. (0–10^2)	8 (25,0)	28 (87,5)**	25 (78,1)**, #	9 (30,0)	28 (93,3)**	19 (63,3)
Mobiluncus spp. (0–10^2)	9 (28,1)	29 (90,6)**	25 (78,1)**, #	10 (33,3)	29 (96,7)*	17 (56,7)

Примечание. Знаком (*) отмечены статистически значимые отличия от исходных значений: (*) — $p < 0,05$; (**) — $p < 0,01$. Знаком (#) отмечены статистически значимые отличия от контрольной группы ($p < 0,05$).

Сразу после проведенного курса лечения в обеих группах большинство пациенток отмечали улучшение состояния, показатели pH-метрии были у всех в пределах нормальных значений, значительно улучшилось состояние вагинального биоценоза. Хорошие результаты зафиксированы на протяжении первого месяца после начала терапии. Наблюдение за пациентками в течение 6 месяцев показало различную эффективность лечения в группах исследования. В контрольной группе через 6 месяцев после окончания лечения было отмечено статистически значимое уменьшение количества женщин с нормальным составом микрофлоры влагалища и нормальным уровнем pH. В основной группе, напротив, длительно сохранялся положительный эффект — число женщин с нормальным биоценозом влагалища и нормальным уровнем pH через 6 месяцев после окончания лечения статистически значимо не изменилось (см. *табл. 1, 2*).

ЗАКЛЮЧЕНИЕ

Использование препарата Генферон в составе комплексной терапии бактериального вагиноза позволяет более длительно, чем применение только стандартной терапии, сохранять положительный эффект лечения, дольше поддерживать нормальный биоценоз влагалища. Поэтому применение препарата Генферон является оправданным в составе комплексной терапии бактериального вагиноза у женщин репродуктивного возраста.

ЛИТЕРАТУРА

1. *Абрамченко В. В. Послеродовой эндометрит и субинволюция матки. СПб.: ЭЛБИ-СПб, 2008. С. 11–18.*
2. *Акушерство. Клинические лекции / Под ред. О. В. Макарова. М.: ГЭОТАР-Медиа, 2007. 640 с.*
3. *Акушерство. Курс лекций: учебное пособие / Под ред. А. Н. Стрижакова, А. И. Давыдова. М.: ГЭОТАР-Медиа, 2009. 456 с.*
4. *Бактериальный вагиноз / Под ред. Е. Ф. Кира. СПб.: Нева-Люкс, 2001. 364 с.*
5. *Дмитриев Г. А., Глазко И. И., Бактериальный вагиноз. М.: БИНОМ, 2008. 192 с.*
6. *Линькова Ю. Н., Горелышева Н. Е. Актуальность применения препаратов интерферона альфа-2 в терапии заболеваний урогенитального тракта. Методическое пособие для врачей. СПб., 2013. С. 34–35.*
7. *Манухин И. Б. Лечите это немедленно! // StatusPraesens. 2013. № 2. С. 46–50.*
8. *Прилепская В. Н., Байрамова Г. Р. Вульвовагинальный кандидоз: клиника, диагностика, принципы терапии. М.: ГЭОТАР-Медиа, 2010. С. 45–47.*
9. *Профилактика и лечение невынашивания беременности. Учебное пособие / Под ред. Э. К. Айламазяна. СПб.: Н-Л, 2009. С. 18–19, 24–28.*
10. *Bilardi J. E., Walker S., Temple-Smith M., McNair R. et al. The burden of bacterial vaginosis: women's experience of the physical, emotional, sexual and social impact of living with recurrent bacterial vaginosis // PLoS One. 2013. Vol. 8. N 9. P. e74378.*
11. *Menard J. P., Bretelle F. How can the treatment of bacterial vaginosis be improved to reduce the rust of preterm delivery? // Women Health. 2012. Vol. 8. N 5. P. 491–493.* ■

Современные возможности терапии папилломавирусной инфекции

В. А. Исаков[1], Д. К. Ермоленко[2], Д. В. Исаков[3]

[1] *Первый Санкт-Петербургский государственный медицинский университет имени академика И. П. Павлова*

[2] *Научно-исследовательский институт эпидемиологии и микробиологии имени Пастера, г. Санкт-Петербург*

[3] *Научно-исследовательский институт экспериментальной медицины СЗО РАМН, г. Санкт-Петербург*

Цель исследования: оценка эффективности инозина пранобекс (Изопринозина) в комплексной терапии папилломавирусной инфекции (ПВИ).

Дизайн: проспективное, одноцентровое, рандомизированное, открытое и несравнительное исследование.

Материалы и методы. В исследовании участвовали 90 женщин с ПВИ аногенитальной области: 50 из них получали инозин пранобекс (Изопринозин), 40 женщинам проводился лишь вирусологический мониторинг в течение года. В исследовании использовали стандартные клинические, лабораторные и инструментальные методы диагностики и оценки состояния пациенток.

Результаты. Терапия инозином пранобекс вызвала положительную клиническую динамику, а также статистически значимое повышение показателей неспецифической резистентности организма (уровней $CD4^+$, NK-клеток, трансферрина, синтеза эндогенных ИФН). Инозин пранобекс в составе комплексной терапии ПВИ статистически значимо снизил частоту рецидивов — с 49 до 14% в течение 6 месяцев после курса лечения, — что сочеталось с сокращением числа случаев обнаружения ВПЧ методом ПЦР — с 45 (90%) перед началом лечения до 6 (12%) через 30–35 дней после окончания курса лечения ($p < 0,05$).

Заключение. Инозин пранобекс (Изопринозин) эффективен в комплексной терапии больных ПВИ и показан к применению в период рецидива и иммунореабилитации.

Ключевые слова: папилломавирусная инфекция, патогенез, инозин пранобекс (Изопринозин).

Modern Treatment Options for Papillomavirus Infection

V. A. Isakov[1], D. K. Ermolenko[2], D. V. Isakov[3]

[1] *I. P. Pavlov First St. Petersburg State Medical University*

[2] *Pasteur Research Institute of Epidemiology and Microbiology, St. Petersburg*

[3] *Institute of Experimental Medicine, Northwest Branch of the Russian Academy of Medical Sciences, St. Petersburg*

Папилломавирусная инфекция (ПВИ) широко распространена среди различных слоев населения. Инфицированность ВПЧ лиц молодого и среднего возраста составляет 20–60% [1, 8, 12]. В 50% случаев ВПЧ выводится из организма (спонтанная регрессия) в период от 1 года до 4 лет. Инфекция передается преимущественно половым путем при медицинских манипуляциях, вертикальным путем во время беременности, а также при прохождении новорожденного через инфицированные родовые пути матери [12, 15]. Инкубационный период — от 1 до 6 месяцев, максимальное содержание вируса в пораженных тканях обнаруживается на шестой месяц. Нередко результатом инфекции являются заболевания аногенитальной области: рак шейки матки (РШМ), рак вульвы, влагалища, перианальной области и генитальные кондиломы [8, 15, 16]. Считается, что 20% злокачественных опухолей у женщин и 10% у мужчин обусловлены ВПЧ. РШМ — второе по частоте злокачественное заболевание женщин: ежегодно в мире регистрируется более 500 тысяч случаев РШМ и более 300 тысяч больных женщин умирают [12, 16, 20]. ВПЧ — единственная группа вирусов, в отношении которых доказано, что они индуцируют образование опухолей у человека в естественных условиях.

Клональная экспансия инфицированных ВПЧ клеток базального слоя, прошедших первичную стадию дифференцировки, связана с их трансформацией и последующей иммортализацией, которые контролируются генами ВПЧ, кодирующими ранние (E — early) белки E6 и E7 — онкопротеины [1, 12, 15]. Патогенетической основой вирусиндуцированного онкогенеза являются интеграция вирусной ДНК в хромосому инфицированных клеток с активным синтезом онкобелка E7 и способность трансформированных клеток метаболизировать эстрадиол с образованием 16α-гидроксистерона — агрессивного метаболита, который активирует экспрессию гена E7 (и способствует высокому устойчивому синтезу вирусного онкобелка E7). Указанный метаболит обеспечивает пролиферативную активность формирующегося опухолевого клона за счет генетической нестабильности (мутаций (делеций) и эпигенетических модификаций), а также подавление системы иммунологического надзора (общего и местного иммунного статуса организма) [1]. Так, у женщин с цервикальной интраэпителиальной неоплазией (cervical intraepithelial neoplasia — CIN) I–II доказаны дисбаланс цитокиновой регуляции локального иммунного ответа со статистически значимым преобладанием противовоспалительных цитокинов (ИЛ-4, ИЛ-10) и резким снижением концентраций провоспалительных цитокинов (ИЛ-2, ИЛ-6, ФНО-α, а ИФН-γ — в 6,3 раза), а также другие нарушения иммунитета [18]. Все они являются важными факторами, поддерживающими персистенцию ВПЧ в эпителии шейки матки и способствующими развитию и прогрессированию CIN [17]. Высокая распространенность ПВИ и воз-

Ермоленко Дмитрий Константинович *— к. м. н., старший научный сотрудник лаборатории иммунологии ФГУН «НИИЭМ им. Пастера» Роспотребнадзора. 197101, г. Санкт-Петербург, ул. Мира, д. 14. E-mail: lermolenko1@yandex.ru*

Исаков Валерий Александрович *— д. м. н., профессор кафедры инфекционных болезней и эпидемиологии ГБОУ ВПО «Первый СПбГМУ им. акад. И. П. Павлова» Минздрава России. 197022, г. Санкт-Петербург, ул. Льва Толстого, д. 6/8. E-mail: issakov1945@yandex.ru*

Исаков Дмитрий Валерьевич *— к. м. н., старший научный сотрудник отдела иммунологии ФГБУ НИИЭМ СЗО РАМН. 197376, г. Санкт-Петербург, ул. Академика Павлова, д. 12. E-mail: issakovd@yahoo.com*

можность ее исхода в рак указывают на важное медико-социальное значение этой инфекции для современного здравоохранения.

Цель исследования: оценка эффективности инозина пранобекс (Изопринозина) в комплексной терапии ПВИ.

МАТЕРИАЛЫ И МЕТОДЫ

Проведено проспективное рандомизированное открытое несравнительное исследование. Под наблюдением в 2010–2012 гг. в поликлиниках НИИ экспериментальной медицины им. Пастера и Первого Санкт-Петербургского государственного медицинского университета им. акад. И. П. Павлова находились 90 женщин с аногенитальной ПВИ в возрасте от 19 до 50 лет (средний возраст составил 29,3 ± 2,1 года). Из них 50 пациенток (*первая группа*) получали инозин пранобекс (Изопринозин), 40 женщинам (*вторая группа*) проводился лишь вирусологический мониторинг в течение года.

ПВИ диагностировали на основании данных анамнеза, характерных клинических проявлений заболевания, результатов цитологического исследования мазков и иммунологического исследования крови, а также ПЦР с качественным и количественным определением ВПЧ.

Критерии исключения:

- любая противовирусная терапия в течение 6 месяцев до начала исследования;
- серьезные сопутствующие заболевания;
- беременность и кормление грудью;
- интеллектуальные или другие нарушения, влияющие на способность осознанно дать согласие на исследование или адекватно следовать диагностическим и лечебным рекомендациям;
- аллергические реакции на любой ингредиент применяемых лекарственных препаратов;
- злокачественные новообразования в анамнезе.

У пациенток были исключены протозойные, бактериальные и вирусные заболевания урогенитального тракта помимо ПВИ.

Соскобы с измененных участков слизистых оболочек (отделяемого из уретры, цервикального канала и шейки матки) и из полости рта производили при помощи универсального пробозаборника («ИнтерЛабСервис», Швеция) и помещали в специальную транспортную среду. Выявление и количественное определение ДНК ВПЧ высокого канцерогенного риска (16, 18, 31, 33, 35, 39, 45, 51, 52, 56, 58, 59-го типов) в клиническом материале осуществляли методом ПЦР с детекцией в режиме реального времени с использованием набора реагентов производства ООО «ИнтерЛабСервис» (Москва). Флуоресцентную детекцию продуктов амплификации делали на термоциклере Rotor-Gene 6000 (Corbett Research Pty Ltd, Австралия) [4–6].

Содержание металлопротеидов (трансферрина — ТФ, церулоплазмина — ЦП) в сыворотке крови пациенток изучали методом радиальной иммунодиффузии в агаровом геле по Манчини (1965) [18, 19]. Использовали антицерулоплазминовые (полученные В. В. Туркиным) и стандартные (Sevac, Прага) антитрансферриновые сыворотки [19]. Для оценки неферментативной антиоксидантной активности определяли коэффициент ТФ/ЦП. Металлоферменты ЦП и ТФ являются важными компонентами неспецифической защиты организма. Показана их клиническая значимость при вирусных заболеваниях [7], в том числе продемонстрирована роль коэффициента ТФ/ЦП: его повышение коррелирует с клиническим улучшением и, что важно, показывает степень восстановления иммунобиологической резистентности организма.

Для анализа субпопуляций иммунокомпетентных клеток периферической крови пациенток использовали метод непрямой иммунофлюоресценции с моноклональными антителами, полученными к дифференцировочным антигенам, локализованным на поверхности исследуемых клеток [17, 19]. Определяли уровни продукции ИФН-γ и ИФН-α/β (спонтанный и индуцированный) лейкоцитами периферической крови пациенток [6]. Содержание ИЛ-4 в сыворотке крови измеряли с помощью набора реагентов ProCon (ТОО «Протеиновый контур», Санкт-Петербург) методом твердофазного ИФА.

Схема терапии. Лечение проводили в два этапа. Сначала с помощью химической деструктивной терапии удаляли папилломатозные элементы: Солкодерм — 2 сеанса с интервалом 4–5 дней. На втором этапе у 50 пациенток проводили противорецидивный курс: инозин пранобекс — 2 таблетки 3 раза в день после еды в течение 10 дней. Одновременно на места бывших поражений наносили гель Алломедин 2–3 раза в день в течение 7–10 дней.

Для лечения использовали инозин пранобекс (Изопринозин, «ТЕВА», Израиль). Одна таблетка содержит 500 мг этого вещества. Химическая структура: комплекс инозина и диметиламино-2-пропанол р-ацетамидо-бензоата в соотношении 1 : 3. После приема препарата внутрь в дозе 1,5 г максимальная концентрация инозина достигается через час. Инозин пранобекс имеет широкий спектр действия. Он подавляет репликацию ДНК- и РНК-вирусов посредством связывания с рибосомой клетки и изменения ее стереохимического строения, а также блокирует их репродукцию путем повреждения генетического аппарата. Оказывает иммуномодулирующее действие: стимулирует функции Т-лимфоцитов (в частности, Т-хелперов), NK-клеток. Увеличивает продукцию ИЛ, стимулирует фагоцитоз и синтез антител. Препарат обладает бифункциональными свойствами: доказанной противовирусной и иммуномодулирующей активностью.

Инозин пранобекс эффективен при лечении и профилактике вирусных инфекций у пациентов с нормальной и ослабленной иммунной системой: при гриппе и ОРВИ, кори, герпетической и цитомегаловирусной инфекции, инфицировании вирусом Эпштейна — Барр, ПВИ и др. [2, 3]. Дозу препарата определяют индивидуально в зависимости от характера течения и степени тяжести заболевания. Суточная доза составляет: взрослым — по 2 таблетки 3–4 раза в день; детям с 3 лет — 50–100 мг/кг в 3–4 приема. Курс лечения при ПВИ с учетом клинических проявлений — от 14 до 28 дней либо 3–4 повторных 10–14-дневных курса с интервалами 10 дней. Препарат применяется как в виде монотерапии, так и в комплексе с деструктивными методами с целью повышения их эффективности.

Математическую обработку полученных данных осуществляли с использованием компьютерных программ Excel (Microsoft Inc.), Statistica for Windows в версии 5.0 (StatSoft Inc., 1995) и с применением непарного двустороннего t-теста Стьюдента. Различия считали статистически значимыми при $p < 0,05$.

РЕЗУЛЬТАТЫ

В ходе исследования у пациенток второй группы (в том числе из слюны и в мазках из ротоглотки) ВПЧ-16 был выделен в 21 (52,5%) наблюдении, а ВПЧ-18 — в 11 (27,5%).

Значительно реже — в пробах у 3 (7,5%) женщин — обнаруживали ВПЧ 31, 50, 59-го типов. ВПЧ-33 был обнаружен только у двух женщин. Следует отметить, что у 6 (15,0%) пациенток зарегистрировали несколько серотипов вируса одновременно: в двух пробах были выделены ВПЧ 16-го и 18-го типов, в трех — ВПЧ 16-го и 50-го типов, в одной пробе — ВПЧ 16, 31 и 39-го типов. У большинства пациенток ВПЧ выделяли в течение года [4, 8, 9]. Полученные данные указывают на существенную роль орально-генитальных контактов в распространении ПВИ, в том числе вирусов высокого канцерогенного риска, а также могут косвенно свидетельствовать о повышении риска развития злокачественных заболеваний полости рта и гортани у женщин, практикующих орально-генитальные контакты [4, 8].

По результатам ПЦР-анализа у 5 (10%) женщин основной группы не удалось установить генотип ВПЧ. У 45 пациенток при определении типа ВПЧ получили следующие результаты: 18 (40,0%) участниц имели ВПЧ-11; 5 (11,1%) — ВПЧ-16; 3 (6,7%) — ВПЧ-18; 19 (42,2%) — ВПЧ 2, 7, 31 и 33-го типов. Клинически регистрировали формы ПВИ: остроконечные кондиломы (по МКБ-10: А63.0 — аногенитальные (венерические) бородавки) у 22 женщин и плоские бородавки (по МКБ-10: В07 — вирусные бородавки) — у 28.

На фоне терапии инозином пранобекс после деструкции отмечено заживление раневой поверхности в течение 8,8 ± 0,6 дня. У пациенток первой группы также статистически значимо повышались показатели неспецифической резистентности организма — уровни $CD4^+$, NK-клеток, ТФ, синтеза эндогенных ИФН (*табл.*). ВПЧ методом ПЦР через 30–35 дней после окончания курса лечения в этой группе выявляли статистически значимо реже: у 6 (12%) женщин против 45 (90%) пациенток перед началом лечения ($p < 0,05$). Использование инозина пранобекс в комплексной терапии ПВИ позволило снизить частоту рецидивов ПВИ с 49 до 14% в течение 6 месяцев после курса терапии.

ОБСУЖДЕНИЕ

Лечение больных с различными формами ПВИ не позволяет избежать рецидивов заболевания в 20–50% случаев [2, 4, 12, 20]. Поскольку полного излечения достичь трудно, считают, что целью терапии должна быть не элиминация возбудителя, а устойчивая ремиссия (клиническое выздоровление). В связи с этим предлагается разрушение папилломатозных очагов (деструктивные методы) с последующей противорецидивной терапией противовирусными (инозин пранобекс, индолкарбинол) и патогенетическими (системная энзимотерапия, антиоксиданты, про- и пребиотики) средствами [3, 4, 8, 12, 14].

Локальная деструкция очагов при клиническом и субклиническом течении ПВИ, направленная на удаление поверхностного слоя эпидермиса без санации клеток базального слоя, позволяет излечить только участок эпителия, где произошла манифестация инфекции. В окружающих тканях остается резервуар ВПЧ в неактивном состоянии или недиагностированной субклинической форме, который может быть причиной рецидивов болезни. В ходе пятилетнего наблюдения за пациентками с инфекционным поражением шейки матки, обусловленным ВПЧ, в 21,4% случаев нами отмечена прогрессия латентной стадии ПВИ в клиническую или субклиническую форму, причем клиническая манифестация инфекции происходила у женщин с персистенцией ВПЧ на фоне дисбаланса показателей иммунитета. Важно отметить, что в случае использования ВПЧ-тестирования в постоперационном мониторинге, в частности у пациенток с $CIN2^+$, выявление вируса даже с низкой нагрузкой может быть ранним маркером рецидива [10]. Адекватная иммунотерапия инозином пранобекс способствует эрадикации ВПЧ из организма, снижая частоту рецидивов и уменьшая риск развития предраковых состояний и РШМ у пациенток с латентной ПВИ.

В литературе имеются данные об успешном применении инозина пранобекс при лечении остроконечных кондилом, генитального герпеса, ПВИ шейки матки, CIN и РШМ [3, 11, 13, 15]. Следует отметить, что доза препарата 50–100 мг/кг (взрослым по 2 таблетки 3–4 раза в день) является лечебной, а дозу 20–50 мг/кг (взрослым по 1 таблетке 2 раза в день) мы используем в течение 2–4 месяцев для профилактики рецидивов. При остроконечных кондиломах проводится лечение обоих партнеров. Рекомендуется воздерживаться от половых контактов в период приема лекарств и использовать барьерную контрацепцию в течение 6 месяцев после завершения терапии.

Известно, что ВПЧ угнетает синтез ИФН, а инфицирование вызывает слабый иммунный ответ [1, 12]. Доказано развитие иммунодефицитных состояний, обусловленных недостаточностью различных звеньев иммунной системы, поэтому для повышения эффективности комплексного лечения назначают ИФН и различные иммуномодуляторы [3, 8, 12, 15]. Однако ИФН-терапия не приводит к стойкой клиниче-

Таблица

Иммунологические показатели у пациенток первой группы до и после лечения

Показатели иммунограммы	Норма	До лечения	После лечения
$CD4^+$, %	5–48	28,5 ± 2,8	45,2 ± 3,0*
NK-клетки ($CD16^+$), %	9–16	5,1 ± 0,36	13,1 ± 2,1*
Трансферрин, г/л	2,344 ± 0,048	1,701 ± 0,03	2,301 ± 0,03*
Церулоплазмин, г/л	0,398 ± 0,015	0,465 ± 0,008	0,385 ± 0,02
Трансферрин/церулоплазмин	6,0	3,65	5,9*
Циркулирующий ИФН в сыворотке крови, МЕ/мл	12–24	26,2 ± 0,9	20,2 ± 0,5
Продукция ИФН *in vitro*, МЕ:			
• вирусиндуцированная (ИФН-α/β)	85–250	75,0 ± 6,2	215,8 ± 7,4*
• митогениндуцированная (ИФН-γ)	45–110	34,1 ± 3,1	72,2 ± 2,4*

* Различия с показателями до лечения статистически значимы ($p < 0,05$).
Примечание: ИФН — интерферон.

ской ремиссии. Эффективность лечения напрямую зависит от уровня синтеза онкобелка Е7, который нейтрализует противовирусную активность ИФН, блокируя большинство генов, индуцируемых ИФН. Кроме того, Е7 внутриклеточно инактивирует фактор регуляции ИФН, включающий транскрипцию генов, кодирующих синтез противовирусных белков.

ЗАКЛЮЧЕНИЕ

Полученные результаты позволяют считать обоснованным и перспективным использование препарата инозин пранобекс в комплексной терапии пациентов с различными формами папилломавирусной инфекции (ПВИ) как в острый период болезни, так и для последующей продолжительной профилактики.

Приходится констатировать, что ни один из методов лечения ПВИ не является безупречным, так как при использовании любого из них возможно рецидивирование инфекционного процесса [8, 9, 15, 16]. По-видимому, в ряде случаев (при профилактике рака шейки матки) более эффективной может быть вакцинация. Однако придется найти ответы на многие вопросы, прежде чем новые технологии будут разработаны и внедрены в клиническую практику.

ЛИТЕРАТУРА

1. *Ашрафян Л. А., Киселев В. И., Муйжнек Е. Л. Патогенетическая профилактика рака репродуктивных органов. М.: Димитрейд График Групп, 2009. 176 с.*
2. *Бадалова Л. А., Роговская С. И. Современные методы диагностики цервикальной неоплазии: клинико-экономическая эффективность // Пробл. репродукции. 2012. № 2. С. 27–32.*
3. *Долгушина В. В., Ахматова А. Н., Беренда М. А. Эффективность Изопринозина в лечении хронического цервицита, ассоциированного с папилломавирусной инфекцией // Фарматека. 2009. № 14. С. 73–76.*
4. *Ермоленко Д. К., Исаков В. А., Ермоленко К. Д. Клиническое многообразие циркулирующих вирусов папилломы человека // Мат. междунар. симпозиума «Папилломавирусная инфекция и злокачественные новообразования. Интегрированная система надзора и профилактики». 4–5 июня 2009 г. СПб., 2009. С. 15–17.*
5. *Ершов В. А., Нарвская О. В. Фоновые процессы и неоплазия эпителия шейки матки. СПб.: Человек, 2007. 79 с.*
6. *Ершов Ф. И., Киселев О. И. Интерфероны и их индукторы. М.: ГЭОТАР-Медиа, 2005. 356 с.*
7. *Исаков В. А. Тяжелые формы гриппа (клиника и система этапного лечения): Автореф. дис. … докт. мед. наук. СПб., 1996. 46 с.*
8. *Исаков В. А., Ермоленко Д. К., Ермоленко Е. И. Герпесвирусные и папилломавирусные инфекции // Инфекции, передаваемые половым путем. Учебное пособие для системы послевузовского профобразования врачей / Под ред. В. А. Аковбяна, В. И. Прохоренкова, Е. В. Соколовского. М.: МедиаСфера, 2007. С. 448–513.*
9. *Исаков В. А., Исаков Д. В. Патогенез и терапия социально значимых вирусных инфекций (герпес и папилломавирусная инфекции) // Клин. фармакология и терапия. 2014. Т. 23. № 1. С. 7–13.*
10. *Куевда Д. А., Шипулина О. Ю. Количественный подход к диагностике папилломавирусной инфекции, 2012. URL: http://www.interlabservice.ru/consulting/publications.php?id=8164 (дата обращения — 13.01.2015).*
11. *Линаск Л. И., Григорьева Е. Е. Опыт применения Изопринозина при заболеваниях шейки матки на фоне папилломавирусной инфекции у подростков и молодых женщин // Рус. мед. журн. 2008. Т. 16. № 19. С. 1221–1225.*
12. *Молочков В. А., Семенова Т. Б., Киселев В. И., Молочков А. В. Генитальные вирусные инфекции. М.: БИНОМ, 2009. 207 с.*
13. *Прилепская В. Н., Роговская С. И. Возможности Изопринозина в лечении хронических цервицитов и вагинитов // Рус. мед. журн. 2008. Т. 16. № 1. С. 5–9.*
14. *Ремезов А. П., Кнорринг Г. Ю. Системная энзимотерапия в лечении инфекций, передаваемых половым путем // Клин. дерматология и венерология. 2005. № 1. С. 83–87.*
15. *Роговская С. И., Прилепская В. Н. Оптимизация лечения хронических цервицитов с помощью изопринозина // Гинекология. 2006. № 2. С. 36–41.*
16. *Русакевич П. С., Шмак К. И., Гришанович Р. В. Вирусные изменения шейки матки, ассоциированные с доброкачественными и предраковыми поражениями: новые возможности лечения и профилактики // Мед. новости. 2010. № 3. С. 2–7.*
17. *Скиданенко-Левина О. В. Цитокиновый профиль цервикальной слизи при различных формах папилломавирусной инфекции // Казанский мед. журн. 2014. Т. 95. № 5. С. 642–645.*
18. *Тотолян А. А., Балдуева И. А., Бубнова Л. Н., Закревская А. В. и др. Стандартизация методов иммунофенотипирования клеток крови и костного мозга человека // Мед. иммунология. 1999. Т. 1. № 5. С. 21–43.*
19. *Туркин В. В., Дробот И. В. Иммуноферментный анализ церулоплазмина // Журн. микробиологии, эпидемиологии и иммунобиологии. 1991. № 7. С. 66–69.*
20. *Чеботарев В. В., Горбунков В. Я. Герпесвирусная и папилломавирусная инфекции. Ставрополь, 2013. 206 с.* ■

Статья подготовлена при поддержке компании «Тева».
За дополнительной информацией обращаться:
ООО «Тева», Россия, 119049, г. Москва, ул. Шаболовка, д. 10, корп. 2.
Тел.: +7.495.6442234, факс: +7.495.6442235, www.teva.ru
FIRE-ISOgyn-ART-250215-MEDIA-1232-240216

Менопаузальный синдром: врач — художник или реставратор?

Хамошина Марина Борисовна — профессор кафедры акушерства и гинекологии с курсом перинатологии Российского университета дружбы народов, доктор медицинских наук, профессор

Фото из личного архива автора

Шестакова Ирина Геннадьевна — к. м. н., доцент кафедры акушерства, гинекологии и репродуктивной медицины факультета повышения квалификации медицинских работников Российского университета дружбы народов

Женское население в современном мире прогрессивно стареет. По данным Росстата, средний возраст женщин России в 2011 г. составлял 41,1 года, в 2013 г. этот показатель достиг уже 41,8 года. Женское старение — это длительный и весьма разнородный процесс, который по-особому протекает у различных индивидуумов, но в то же время имеет ряд общих принципиальных характеристик, которые были выявлены в ходе крупных когортных проспективных исследований здоровья женщин среднего возраста, проведенных в последние 10 лет. Эти характеристики в 2011 г. были обобщены группой экспертов, усовершенствовавших шкалу STRAW (стадии репродуктивного старения женщин) до STRAW+10 (десять лет спустя). Ключевым моментом новых положений послужил факт, что основным признаком, позволяющим разграничить периоды жизни женщины, ассоциированные с «шагами репродуктивного старения», является характер менструального цикла. Его типичные нарушения с последующим полным прекращением менструаций (аменорея в течение года — менопауза) позволяют выделить у женщин среднего возраста период менопаузального перехода, перименопаузу, раннюю постменопаузу и позднюю постменопаузу, впоследствии переходящую в старость. Каждый из этих периодов жизни требует особого подхода с точки зрения возможностей и деятельности врача — специалиста, которого Википедия определяет как «лицо, посвятившее свои знания и умения предупреждению и лечению заболеваний, сохранению и укреплению здоровья человека». В контексте менопаузального синдрома это предупреждение и лечение заболеваний, сохранение и укрепление здоровья женщин среднего возраста, в том числе устранение симптомов менопаузальных расстройств, снижение риска болезней, ассоциированных с наступлением старости.

Термин «врачебное искусство» прочно вошел в нашу жизнь. Гуго Глязер емко сказал, что «медицина слагается из науки и искусства, и над ними простирается чудесный покров героизма». Цитируя Википедию, «человек, занимающийся изобразительным и неизобразительным искусством» — это художник, а «специалист по сохранению и восстановлению» различных «предметов» называется реставратором (от лат. *restavratio* — восстановление). Так кто же врач, оказывающий помощь женщинам в пери- и постменопаузе, — художник или реставратор?

Менопаузальный синдром следует понимать как изменения, развивающиеся в организме женщины на фоне прогрессирующего дефицита эстрогенов, обусловленного генетически детерминированным процессом выключения функции репродуктивной системы. Основной лечебно-профилактической технологией, имеющей патогенетическую направленность, служит менопаузальная гормонотерапия (МГТ) — предмет споров и опасений гормонофобов и приверженцев господствующих в обществе мифов, как то: «климакс — не болезнь, и лечить его не нужно», «менопауза — это приливы», «на фоне приема гормонов обязательно будет прибавка веса», «гормоны вызывают рак», «применение гормонов приводит к сердечно-сосудистым заболеваниям». Между тем в МКБ-10 есть отдельный раздел «Нарушения менопаузы и другие нарушения в околоменопаузном периоде» (N95), т. е. это признанное заболевание, не имеющее социальных и географических границ. Его проявления в случае наступления естественной менопаузы имеют некоторую закономерность: вначале (как правило, в период менопаузального перехода) возникают ранневременные (обусловленные утратой обратной связи за счет снижения продукции эстрадиола яичниками), затем средневременные расстройства (утрата влияния эстриола). Обычно можно купировать эти симптомы и предупредить их прогрессирование на определенное время. Суть же прогресса — развитие со временем необратимых органических изменений в органах-мишенях, их «износ» на фоне существования без привычной поддержки эстрогенов — универсального фактора биологической

пролиферации. Эти изменения — субстрат поздневременных нарушений, появление которых знаменует начало конца бесперебойного функционирования репродуктивно значимых органов и систем: ЦНС (нарушения когнитивной функции, памяти, болезнь Альцгеймера), сердечно-сосудистой системы (ИБС, атеросклероз, гипертензия, метаболический синдром), костно-мышечной системы (остеопороз, остеоартроз), слизистых оболочек (относительно новый термин — «урогенитальный синдром менопаузы»).

Вместе с тем у конкретной пациентки совсем не обязательно будут все проявления, иногда это какой-то один синдром, иногда — несколько; последовательность появления симптомов и их интенсивность также могут варьировать. При этом женщины не всегда ассоциируют возникновение своих жалоб с наступлением климактерия, особенно если еще имеют место самопроизвольные менструации, пусть и нерегулярные. Зачастую они обращаются к самым разным специалистам, приобретают клейма разных диагнозов и, что весьма печально, получают длительное и не всегда безопасное лечение несуществующих болезней.

Наиболее понятным женщинам проявлением климактерического синдрома являются «горячие» приливы — приступообразно возникающий симптомокомплекс, в основе которого лежит дисфункция высшей вегетативной регуляции с развитием кардиоваскулярных, респираторных и температурных сдвигов. Клинически значимые приливы наблюдаются у 75% женщин климактерического возраста, причем у 25% они не прекращаются на протяжении всей ранней постменопаузы. Порой приливы выражены столь сильно, что снижают качество жизни пациенток до недопустимого уровня. Особую остроту проблеме придают ситуации, когда в силу ряда причин женщина не может или отказывается использовать классическую терапию эстрогенсодержащими препаратами, эффективность которых в настоящее время безоговорочно доказана [A], а прием ограничен четко определенными относительными или абсолютными противопоказаниями. На долю таких страдалиц остаются немедикаментозные мероприятия (коррекция рациона, психотерапия, физиолечение, рефлексотерапия), медикаментозная негормональная терапия и/или симптоматическое лечение (тофизопам, метаболические и гомеопатические средства), посиндромная терапия (метаболического, остеопенического, астенического синдромов, депрессии). Промежуточную нишу между медикаментозной негормональной терапией и патогенетически обоснованной МГТ традиционно занимают фитоэстрогены — изофлавоны, близкие по структуре и оказываемому действию к эстрогенам (особенно генистеин и дайдзеин).

Долгое время, по меткому выражению профессора В. Е. Радзинского, медицинское сообщество испытывало «сдержанный оптимизм, обусловленный зависимостью от технологий изготовления фитоэстрогенных препаратов», которые ограничивали их эффективность рамками 33–38%, сопоставимыми с эффектом плацебо. Однако исследования последних лет позволили некоторым препаратам получить доказательную базу в отношении эффективности и безопасности лечения менопаузальных расстройств. Ярким примером служит появление в 2013 г. систематического обзора 43 рандомизированных контролируемых исследований, которые включали 4084 участницы с приливами в мено-, пери- или постменопаузе. В частности, данные мультицентрового рандомизированного плацебо-контролируемого исследования позволили доказать более выраженное снижение частоты приливов за сутки у женщин, леченых синтетическим генистеином, по сравнению с плацебо (–51% — генистеин; –29% — плацебо; $p < 0,05$). В зависимости от интенсивности приливов в соответствии с утвержденной инструкцией к применению рекомендуется принимать 30, 60 или 90 мг генистеина в сутки (Менорил, ФК «Акрихин»). Эффективность препарата обусловлена высоким качеством субстанции, а также активной агликолевой формой, обеспечивающей максимальную биодоступность вне зависимости от состояния желудочно-кишечного тракта, что выгодно отличает Менорил от других средств, содержащих фитоэстрогены. Учитывая тот факт, что старт классической МГТ допустим лишь в пределах «окна терапевтических возможностей» (не позже 10 лет после наступления менопаузы), для клинициста особенно ценно то, что терапия генистеином возможна в разные периоды жизни, к тому же при его применении, помимо уменьшения частоты приливов, можно добиться нормализации артериального давления и либидо, купирования связанных с приливами астенических проявлений и цефалгий, улучшения настроения, позитивного влияния на костную ткань и кожу.

Индивидуальный выбор средств и технологий (или их сочетаний) для терапии менопаузальных расстройств, наряду со знаниями и умениями, требует от врача определенного искусства работы с конкретной пациенткой, «чувства меры», «соблюдения пропорций». Безусловно, ранневременные расстройства лечит врач-художник.

Однако средневременные симптомы менопаузы требуют от врача как искусства художника, так и умений реставратора. Во многом это обусловлено поздним обращением пациенток к гинекологу в связи с характерными жалобами. В настоящее время доказано, что при лечении урогенитальной атрофии или рецидивирующих урогенитальных инфекций в постменопаузе локальные формы эстрогенов имеют преимущества перед системной терапией. На территории РФ к применению разрешены только препараты эстриола — самого неактивного из всех эстрогенов, который более тропен к рецепторам нижнего отдела половых путей, ввиду чего в терапевтических дозах не вызывает пролиферации эндометрия. Даже в небольших дозах эстриол при местном применении активизирует пролиферацию вагинального и цервикального эпителия, улучшает кровообращение нижних отделов половых путей, в связи с чем повышается резистентность влагалища и шейки матки к инфекции. В этом отношении оптимальной дозой, востребованной в разные периоды жизни женщины, в соответствии с зарегистрированными показаниями, можно рассматривать 0,5 мг (соответствует препарату Овипол Клио). Позднее обращение пациентки сопряжено с развитием стойкой клинически выраженной атрофии, что влечет за собой различные варианты применения: собственно для лечения атрофии слизистой оболочки нижних отделов урогенитального тракта; для пред- и послеоперационной терапии у женщин в постменопаузе; перед применением влагалищных пессариев, а также в качестве диагностического средства перед взятием мазков. Последнее особенно ценно, поскольку «находки» в цитологических мазках у женщин с вагинальной атрофией могут маскировать интраэпителиальные изменения и даже рак. Напротив, атрофичный эпителий часто похож на атипичные клетки плоского эпителия. Поэтому при выявлении атипичных клеток у женщин с урогенитальной атрофией необходимо провести терапию локальным эстриолом в течение 7 дней и затем повторить цитологическое исследование.

Поздневременные симптомы менопаузы подвластны только реставрации, но художественной. Одним из наиболее закономерных феноменов является развитие менопаузального метаболического синдрома — быстрой прибавки массы тела с наступлением менопаузы (на 5–10 кг и более за 6–12 месяцев или менее того), триггером которой является развитие дефицита половых гормонов. Отличительной чертой этого варианта метаболического синдрома признана обратимость симптомов на фоне адекватной МГТ (препараты, содержащие метаболически нейтральные прогестагены или прогестагены с антиандрогенной активностью) в течение первых 2 лет после его манифестации. Данные рандомизированного двойного слепого плацебо-контролируемого исследования свидетельствуют, что назначение МГТ 30 женщинам в популяции позволяет предотвратить 1 случай развития сахарного диабета.

К наиболее обсуждаемым относят риски сердечно-сосудистых событий и рака. Согласно данным, основанным на доказательствах, полученным в последние 10 лет, МГТ, начатая в период пременопаузы, уменьшает риск развития сердечно-сосудистых заболеваний на 20–50% при отсутствии таковых к началу терапии [A]. У участниц крупных когортных исследований выявлены тенденции к снижению частоты или отсутствие увеличения риска развития рака репродуктивных органов, прежде всего рака молочной железы (РМЖ). В то же время метаанализ, включивший 2,5 млн женщин, показал, что ожирение увеличивает риск РМЖ в 1,26–2,52 раза, а прибавка веса после 30–40 лет, особенно в перименопаузе, ассоциирована с еще бóльшим его риском.

С другой стороны, ни одно исследование, посвященное здоровью женщин среднего возраста, не поставило под сомнение положительное влияние эстрадиола на костную ткань. Эстрадиол ингибирует синтез паратиреоидного гормона в паращитовидных железах, подавляет катаболический эффект тироксина в отношении костной ткани, усиливая синтез тироксинсвязывающего альбумина, повышает абсорбцию кальция костной тканью, синтез остеобластов, а также предотвращает резорбцию костной ткани путем подавления активности остеокластов. Прогестагенный компонент МГТ также оказывает антирезорбтивное действие, конкурируя за рецепторы остеобластов к глюкокортикоидам и снижая тем самым торможение остеосинтеза. В связи с этим применение МГТ в течение 7–10 лет снижает риск патологических переломов до 50%. Для достижения максимальной защиты скелета она должна быть начата сразу после овариэктомии или наступления естественной менопаузы. Действие фитоэстрогенов аналогично эстрогенному (подавление костной резорбции и профилактика остеопороза), но менее выражено. Вместе с тем некоторые фитопрепараты сегодня имеют самый высокий уровень доказательности [A] в отношении влияния на плотность костной ткани.

Принципы профилактики постменопаузального остеопороза и связанных с ним переломов на популяционном уровне, наряду с использованием КОК в репродуктивном возрасте и МГТ с периода перименопаузы, включают в себя регулярные физические нагрузки, профилактику падений, отказ от вредных привычек, а также адекватное потребление кальция и витамина D. Последний в настоящее время вызывает к себе повышенный интерес ученых и клиницистов ввиду выявления связи между дефицитом витамина D и метаболическими рисками, ассоциированными с ожирением и инсулинорезистентностью; в крупных когортных исследованиях отмечена зависимость между уровнем 25(OH)D в сыворотке крови и частотой развития сахарного диабета 2 типа. Обнаружение на β-клетках островкового аппарата поджелудочной железы специфических рецепторов позволило подтвердить, что 1,25(OH)2D стимулирует секрецию инсулина поджелудочной железой, его недостаточность напрямую коррелирует с риском инсулинорезистентности и обратно пропорциональна уровню лептина. Поэтому одним из выгодных вариантов «реставрационной активности» врача в постменопаузе можно считать применение комплексного препарата, в состав которого входят генистеин, ресвератрол, витамин K_1 и витамин D_3 (Менорил плюс). Генистеин обеспечивает эффекты фитоэстрогенов, ресвератрол — антиоксидантную поддержку и потенцирование эстрогеноподобного действия генистеина, витамин K_1 участвует в синтезе остеокальцина, а витамин D_3 регулирует минеральную плотность костной ткани.

В рамках терапии и профилактики менопаузальных расстройств врач «рисует и реставрирует». Если клиницист настоящий «художник», он использует «только сертифицированные краски», всю имеющуюся «палитру», добиваясь необходимого оттенка цвета, отражающего индивидуальность каждой женщины. По желанию женщины он может нарисовать «портрет, пейзаж или этюд». В постменопаузе врач должен быть особенно осторожен и деликатен, используя самые современные технологии «реставрации», позволяющие восстановить и законсервировать «предмет». ■

LIST OF ABBREVIATIONS

ВИЧ — вирус иммунодефицита человека
ВОЗ — Всемирная организация здравоохранения
ВПГ — вирус простого герпеса
ВПЧ — вирус папилломы человека
ДНК — дезоксирибонуклеиновая кислота
ИБС — ишемическая болезнь сердца
ИЛ — интерлейкин
ИППП — инфекции, передаваемые половым путем
ИФА — иммуноферментный анализ
ИФН — интерферон
КОК — комбинированные оральные контрацептивы
МКБ-10 — Международная классификация болезней 10-го пересмотра
ОРВИ — острая респираторная вирусная инфекция
ПАП-тест — тест Папаниколау
ПЦР — полимеразная цепная реакция
РНК — рибонуклеиновая кислота
ФНО — фактор некроза опухоли
ЦНС — центральная нервная система
Ig — иммуноглобулин
NK — natural killer cells (естественные клетки-киллеры)